



Ministero della Salute

**Segretariato generale
Ufficio 2**

Linee guida nazionali per la diagnostica radiologica odontoiatrica in età evolutiva

novembre 2017

Indice

Introduzione	pag. 3
Gruppo di lavoro	pag. 3
Ricerca bibliografica	pag. 4
Contesto normativo vigente	pag. 7
Considerazioni sui rischi radiologici e sulle strategie di contenimento nell'esecuzione degli esami	pag. 9
Utilizzo della diagnostica radiologica in presenza di malattia cariosa e malattia parodontale	pag. 22
Utilizzo della diagnostica radiologica in ortognatodonzia e gnatologia	pag. 28
Utilizzo della diagnostica radiologica in presenza di patologie malformative cranio-maxillo-facciali	pag. 33
Utilizzo della diagnostica radiologica in caso di anomalie dentarie	pag. 35
Utilizzo della diagnostica radiologica in presenza di traumi dentali	pag. 44
Tabella riassuntiva delle Raccomandazioni	pag. 47
Glossario	pag. 51

Introduzione

Negli ultimi anni l'evoluzione della diagnostica radiologica e della relativa strumentazione ha avuto un grandissimo miglioramento sia qualitativo sia quantitativo.

L'offerta, quindi, che la radiologia può dare in ambito odontostomatologico è radicalmente cambiata negli ultimi 15 anni, specie nel settore della chirurgia orale e di quello della pedodonzia.

In entrambi, i dati scientifici sono aumentati e le due specialità hanno di concerto affrontato un problema di grande rilevanza come quello legato alla giustificazione e all'ottimizzazione della pratica radiologica.

A testimonianza di ciò, non solo sono aumentate le pubblicazioni scientifiche in entrambi i settori, con una grossa componente erogata dalla fisica medica, ma sono anche aumentate, a livello internazionale, le linee guida messe a punto dalle Istituzioni e dalle Società scientifiche (1, 2, 3, 4, 5, 6).

Nell'ambito delle iniziative promosse a tutela della salute orale, il Ministero della Salute, nel 2016, ha deciso di redigere un documento di linee guida con l'intento di fornire indicazioni chiare ed univoche sui percorsi diagnostici radiologici per la presa in carico di problematiche odontoiatriche, negli individui in età evolutiva.

A tal fine è stato appositamente costituito un Gruppo di lavoro coordinato dalla prof.ssa Laura Strohmenger del Centro di collaborazione per l'Epidemiologia e la Prevenzione Orale dell'Organizzazione Mondiale della Sanità.

In particolare, il documento ha lo scopo di aiutare il sanitario nella scelta delle metodiche diagnostiche disponibili, garantendo altresì il minimo rischio di esposizione a radiazioni ionizzanti, nel rispetto del principio *As Low As Reasonably Achievable* (ALARA) (7). Il costo biologico è giustificato solo quando il beneficio che si ottiene, ovvero la diagnosi, è superiore.

Il documento contiene indicazioni per radiologi, fisici medici, pediatri, odontoiatri, maxillo-facciali, ognuno per le proprie specifiche competenze.

Le apparecchiature radiologiche prese in considerazione sono i radiografici per endorali, gli ortopantomografi, i cefalometri e le Cone Beam Computed Tomography (CBCT).

La metodologia utilizzata ha tenuto conto di quanto contemplato dal Manuale Metodologico del Sistema Nazionale per le Linee Guida del 2011 "Come produrre, diffondere e aggiornare linee guida per la salute pubblica".

Gruppo di lavoro

Alla stesura del presente documento hanno partecipato, su indicazione del "Gruppo tecnico sull'odontoiatria – GTO*" operante presso il Segretariato generale:

- Laura STROHMENGER (Centro di Collaborazione OMS per l'Epidemiologia e l'Odontoiatria di Comunità, Milano) – coordinatrice -
- Antonella ABBINANTE (Associazione Italiana Igienisti Dentali - AIDI)
- Ersilia BARBATO (Università degli Studi "Sapienza", Roma)
- Massimo BELLOMI (Istituto Europeo di Oncologia, Milano)
- Pietro BIONDETTI (Fondazione IRCCS Ca' Granda - Ospedale Maggiore Policlinico, Milano)
- Andrea BORGHESI (Università degli Studi di Brescia)
- Maurizio BOSSU' (Università degli Studi "Sapienza", Roma)
- Piero CASCONI (Università degli Studi "Sapienza", Roma)
- Daniela CORBELLA (ASL Milano 2, Melegnano)
- Vincenzo Di CANDIDO (Società Italiana di Radiologia Medica)
- Paolo DIOTALLEVI (Associazione per la Ricerca e le Attività Sociali in Stomatologia -ARASS, Roma)
- Giampiero FARRONATO (Università degli Studi di Milano)
- Antonio FEDERICI (Ministero della salute)
- Maria Cristina FIRETTO (Fondazione IRCCS "Ca' Granda"- Ospedale Maggiore Policlinico, Milano)

- Massimo GAGLIANI (Università degli Studi di Milano)
- Claudio GRANATA (Istituto “Giannina Gaslini”, Genova)
- Mario GUERRA (Unità Sanitaria Locale Umbria 1, Perugia)
- Antonio MAGI (Sindacato Unico Medicina Ambulatoriale Italiana e Professionalità dell'Area Sanitaria - SUMAI)
- Maria Cristina MAGGIO (Università degli Studi di Palermo)
- Stefano MIRENGHI (Associazione Nazionale Dentisti Italiani - ANDI)
- Michele NARDONE (Ministero della salute)
- Daniela ORIGGI (Istituto Europeo di Oncologia, Milano)
- Luigi PAGLIA (Società Italiana di Odontoiatria Infantile - SIOI)
- Lorenzo PREDA (Istituto Europeo di Oncologia, Milano)
- Osvaldo RAMPADO (AOU “Città della Salute e della Scienza” di Torino)
- Luigi RUBINO (Università degli Studi di Genova)
- Sergio SALERNO (Università degli Studi di Palermo)
- Angelo SODANO (Associazione Italiana Odontoiatri- AIO)
- Alberto TORRESIN (Università degli Studi di Milano)

I componenti del Gruppo di lavoro hanno dichiarato l'assenza di conflitti di interessi.

***Gruppo tecnico sull'odontoiatria:** G. Nicoletti, C. Arcuri, P. Attanasi, G. Carnevale, B. Condorelli, P. De Logu, R. Gatto, E. Gherlone, G. Marzo, A. Federici, M. Nardone, G. Prada, G. Renzo, L. Strohmenger.

Ricerca bibliografica

E' stata eseguita un'analisi sistematica della letteratura esistente utilizzando le banche dati PubMed, Embase e The Cochrane Library con i seguenti limiti:

Publication dates: From 2006/04 to 2016/04;
 Species: Humans;
 Ages: Child: birth-18 years;
 Languages: English;
 Article types: Guidelines, Systematic Reviews.

Quando la ricerca non ha prodotto risultati esaustivi, l'analisi è stata estesa alle revisioni non sistematiche e ai clinical trial randomizzati.

La ricerca è stata realizzata individuando le *Medical Subject Headings* (MeSH) specifiche per l'argomento nel dizionario *thesaurus* controllato dalla *National Library of Medicine* (NLM) e utilizzandole per la ricerca dei lavori, singolarmente o in associazione tra loro, a seconda della specificità relativa all'argomento della MeSH utilizzata (Tabella 1a).

Sono state messe in relazione attraverso gli operatori booleani (AND e OR).

Tabella 1a.

Medical Subject Headings utilizzate per la ricerca bibliografica

Ambito radiologico	AND	Ambito pazienti	AND	Ambito radioprotezionistico	AND	Ambito diagnostico
Dental radiology		Child*		Dose*		Periodontal disease
Dental radiography		Adolescent		Optimization		Dental decay
Dental Cone Beam		Paediatric		Optimized		Dental trauma
Dental CBCT		Age		Radiation protection		Orthodontic conditions
Intraoral						Jaw fracture
Panoramic						Dental anomalies
Cephalomet*						

Tra le pubblicazioni individuate sono stati selezionati 185 articoli e 7 siti internet, che vengono citati nel presente documento.

Per la valutazione dei documenti raccolti è stato utilizzato il PRISMA (*Preferred Reporting Items for Systematic Reviews and Meta-Analyses*), uno degli strumenti suggeriti dal Manuale Metodologico del Sistema Nazionale per le Linee Guida del 2011 “Come produrre, diffondere e aggiornare linee guida per la salute pubblica”.

Bibliografia

1. Guidelines for the safe use of dental and maxillofacial CBCT: a review with recommendations for South Africa. SADI July 2011, vol. 66, no.6, pag. 262-266.
2. SADMFR Guidelines for the use of Cone-Beam Computed Tomography/Digital volume tomography. Swiss Dental Journal sso vol125, vol 9, 2015.
3. Jerrold L. Seeding before doing. Am J Orthod Dentofacial Orthop 2014; 146: 530-3.
4. Dental radiographic examinations: recommendations for patient selection and limiting radiatin exposure. America Dental Association, revisione 2012.
5. British orthodontic society revises guidelines for clinical radiography. D.L. Turpin. Am J Orthod Dentofacial Orthop 2008; 134:597-8.
6. Orthodontic radiographs-guidelines for the use of radiographs in clinical orthodontics. K.G. Isaacson, A.R. Thom, K. Horner, E. Whaites, 3rd ed. London: British Orthodontic Society; 2008.
7. ICRP, 1977. Recommendations of the International Commission on Radiological Protection. ICRP Publication 26.

Raccomandazioni

Le raccomandazioni contenute in questa Linea Guida sono basate sui dati disponibili, analizzati in base agli obiettivi del documento e alle competenze dei partecipanti.

Le raccomandazioni più forti si basano sulla disponibilità di dati di alta qualità estrapolati da Linee Guida e Revisioni Sistematiche della letteratura con metanalisi.

Le raccomandazioni più deboli derivano da dati di minore qualità scientifica o dal parere degli esperti.

Le opzioni cliniche rappresentano situazioni per le quali non è stato possibile trovare elemento a favore o a sfavore.

I livelli delle prove (evidenze) disponibili e la forza delle raccomandazioni sono stati classificati secondo le indicazioni del Piano Nazionale Linee Guida:

Livelli delle prove o evidenze	
I	Prove ottenute da più studi clinici controllati randomizzati e/o da revisioni sistematiche di studi randomizzati o da Linee Guida Internazionali
II	Prove ottenute da un solo studio randomizzato di disegno adeguato
III	Prove ottenute da studi di coorte non randomizzati con controlli concorrenti o storici o loro metanalisi
IV	Prove ottenute da studi retrospettivi tipo caso-controllo o loro metanalisi
V	Prove ottenute da studi di casistica (serie di casi) senza gruppo di controllo
VI	Prove basate sull'opinione di esperti autorevoli o di comitati di esperti come indicato in linee guida o <i>consensus conference</i> , o basate su opinioni dei membri del gruppo di lavoro responsabile di queste linee guida

Forza delle raccomandazioni	
A	L'esecuzione di quella particolare procedura è fortemente raccomandata. Indica una raccomandazione sostenuta da prove scientifiche di buona qualità, anche se non necessariamente di tipo I o II
B	Si nutrono dei dubbi sul fatto che quella particolare procedura o intervento debba sempre essere raccomandata, ma si ritiene che la sua esecuzione debba essere attentamente considerata
C	Esiste una sostanziale incertezza a favore o contro la raccomandazione di eseguire la procedura o l'intervento
D	L'esecuzione della procedura non è raccomandata
E	Si sconsiglia fortemente l'esecuzione della procedura

Contesto normativo vigente

La protezione sanitaria dei pazienti e di altri individui della popolazione dai rischi derivanti dall'uso di radiazioni ionizzanti a scopo medico è attualmente normata dal D. Lgs. 187/00 e successive integrazioni e modifiche.

In tale decreto, i principi di radioprotezione fondamentali della giustificazione e dell'ottimizzazione assumono la forma di vincolo normativo sanzionabile in caso di inadempienza.

In particolare all'art. 3, comma 2, si riporta: "a) tutti i nuovi tipi di pratiche che comportano esposizioni mediche devono essere giustificate preliminarmente prima di essere generalmente adottate; b) i tipi di pratiche esistenti che comportano esposizioni mediche possono essere riveduti ogni qualvolta vengano acquisite prove nuove e rilevanti circa la loro efficacia;"

Si osserva, quindi, come il processo di giustificazione sia in continua evoluzione, soprattutto in considerazione della diffusione di nuove tecnologie che comportano un'evoluzione delle modalità di accesso alle informazioni diagnostiche, come nel caso della *cone beam computed tomography* (CBCT). Per tali apparecchiature sono state formulate da parte del Ministero della salute le "Raccomandazioni per l'impiego corretto delle apparecchiature TC volumetriche Cone Beam" (G.U. n. 124 del 29/5/2010 - <http://www.gazzettaufficiale.it/eli/id/2010/05/29/10A06042/sg>).

Nell'art. 4 "Principio di ottimizzazione" vengono introdotti i livelli diagnostici di riferimento (LDR), al fine di fornire uno strumento di lavoro che garantisca una standardizzazione dei processi di ottimizzazione per le pratiche radiologiche più frequenti. Questi rappresentano livelli di indicatori di dose facilmente misurabili, che non dovrebbero essere superati per esami tipici per gruppi di pazienti di corporatura standard e per tipi di attrezzature ed esami ampiamente definiti. Nell'ambito delle procedure radiologiche dentali, attualmente, non sono definiti LDR a livello italiano, mentre sono pubblicati alcuni valori LDR definiti in altri Paesi che verranno riportati in una sezione dedicata della linea guida.

Gli aspetti specifici relativi alle attrezzature sono contenuti nell'art. 8, tra cui l'obbligo di definizione di programmi di garanzia della qualità, di effettuazione delle prove di accettazione e di funzionamento periodiche, di formulazione del giudizio clinico di idoneità da parte del responsabile dell'impianto radiologico. Tutti questi aspetti assumono particolare rilievo nell'ambito delle "pratiche speciali" definite all'art. 9, vale a dire le esposizioni mediche che riguardano i bambini, i programmi di screening e le tecniche comportanti alte dosi per il paziente, come la radiologia interventistica e la tomografia computerizzata. Nell'ambito dell'oggetto di questa linea guida, si sottolinea, quindi, come tutte le pratiche radiologiche dentali che comportano esposizione di pazienti pediatriche debbano essere considerate pratiche speciali ai sensi del citato art. 9. Devono, pertanto, essere ottemperate tutte le disposizioni di tale articolo, tra cui l'esecuzione di periodiche valutazioni dosimetriche da parte dell'esperto in fisica medica sulla base delle quali il responsabile dell'impianto radiologico formula il giudizio sulla qualità tecnica della prestazione e della procedura diagnostica.

In generale, nel quadro normativo attuale e, in particolare, per quanto riguarda le modalità di attuazione, devono essere prese in considerazione le linee guida della Comunità europea in materia di radioprotezione, tra le quali vanno ricordate:

- "European guidelines on radiation protection in dental radiology – n.136" [1]
- "Criteria for acceptability of medical radiological equipment used in diagnostic radiology, nuclear medicine and radiotherapy- n. 162" [2]
- "Cone beam CT for dental and maxillofacial radiology, n. 172" [3]

Nella verifica delle caratteristiche tecniche delle apparecchiature rivestono, inoltre, fondamentale importanza le norme tecniche di riferimento, definite dal Comitato Elettrotecnico Italiano. Nell'ambito della radiologia dentale si possono considerare le seguenti:

- CEI EN 60601-2-63 “Apparecchi elettromedicali Parte 2: Prescrizioni particolari relative alla sicurezza fondamentale e alle prestazioni essenziali degli apparecchi dentali extra-orali a raggi X”[4]
- CEI EN 60601-2-65 “Classificazione CEI: 62-235 Apparecchiature elettromedicali Parte 2: Prescrizioni particolari relative alla sicurezza fondamentale e alle prestazioni essenziali degli apparecchi dentali intraorali a raggi X”[5]

Aggiornamento

E' previsto un aggiornamento della presente Linea guida anche a seguito del recepimento della Direttiva 2013/59/Euratom e ogni 4 anni, a meno che la base dell'evidenza non cambi prima, si da rendere obsoleti le raccomandazioni o il loro *upgrading*.

Monitoraggio

L'efficacia della Linea guida verrà valutata nel tempo misurando le variazioni di alcuni indicatori clinici, così come descritti dall'Organizzazione Mondiale della Sanità.

Considerazioni sui rischi radiologici e sulle strategie di contenimento nell'esecuzione degli esami

Quali sono i rischi associati all'esposizione conseguente ad esami radiodiagnostici in odontoiatria dell'età evolutiva?

La diagnostica radiologica in odontoiatria è principalmente basata su: radiografia endorale, ortopantomografia, tomografia computerizzata (TC) e, più recentemente, sulla *cone-beam* CT. Tutte queste metodiche utilizzano, in varia misura, i raggi X, ovvero radiazioni ionizzanti che possono interagire a livello cellulare.

Quando una radiazione ionizzante attraversa una cellula, possono verificarsi delle ionizzazioni a carico degli atomi costituenti le molecole della cellula stessa. Questi fenomeni di ionizzazione possono portare a danni molecolari di entità variabile in base alla quantità di radiazione, tipo di radiazione e alle caratteristiche della cellula stessa. La struttura cellulare più sensibile alle radiazioni ionizzanti è rappresentata dal DNA, che può essere danneggiato in conseguenza dell'esposizione a radiazioni ionizzanti. Questo danno a carico del DNA può essere, integralmente, riparato attraverso complessi meccanismi o essere non riparabile con conseguente morte cellulare, oppure ancora parzialmente riparabile con conseguente comparsa di una mutazione genica. Questa mutazione potrebbe essere il *primum movens* di una complessa serie di eventi potenzialmente causa di carcinogenesi, oppure, in caso di coinvolgimento di cellule germinali, causa di malattie ereditarie nella progenie delle persone irradiate.

Gli effetti biologici delle radiazioni ionizzanti possono essere raggruppati in effetti deterministici ed effetti stocastici.

Gli *effetti deterministici* sono provocati dall'esposizione a dosi di radiazioni ionizzanti estremamente più alte rispetto a quelle utilizzate nella diagnostica radiologica e si manifestano solo se vengono superati determinati valori soglia, con una gravità crescente all'aumentare della dose assorbita. Sono causati da morte cellulare e possono manifestarsi con pancitopenia, alopecia, sterilità, ustioni, polmonite e gravi disturbi gastrointestinali con possibile morte del soggetto irradiato.

Gli *effetti stocastici* – causati da dosi di radiazioni più basse di quelle necessarie perché si manifestino gli effetti deterministici – sono dovuti a danni non letali e non riparati a carico delle cellule, e possono manifestarsi con una latenza variabile di anni.

Ai fini della radioprotezione, viene accettato l'assunto che esiste una relazione lineare tra rischio e dose radiante, e che non esiste un valore soglia di dose al di sotto del quale il rischio sia zero. In base a questo assunto può, perciò, essere stimato il rischio derivante dall'esecuzione di determinati esami radiologici. In realtà, al momento, non è affatto chiaro quale sia la reale relazione tra basse dosi di radiazioni ionizzanti – quali quelle utilizzate nell'*imaging* radiologico – e la manifestazione degli effetti stocastici. Potrebbe, anzi, essere possibile che il rischio sia più basso di quanto stimabile utilizzando il suddetto modello lineare senza soglia. In assenza di certezze al riguardo, si preferisce un approccio prudenziale per assicurare che la dose di radiazione utilizzata per una diagnostica radiologica sia il minimo indispensabile necessario a produrre un'immagine di adeguata qualità diagnostica.

La *dose* di radiazione ionizzante può essere definita come la quantità di energia depositata nei tessuti o organi esposti.

La *dose assorbita* nei tessuti o organi esposti per unità di massa (kg) è il *gray* (Gy). Un *gray* è unità di misura molto grande nella diagnostica per immagini ed è, quindi, più pratico utilizzare

come unità di misura il milligray, corrispondente a un millesimo di *gray*. I rischi dovuti all'esposizione a differenti tipi di radiazioni ionizzanti possono essere comparati in termini di *dose equivalente*. La dose equivalente è definita per un certo tipo di radiazione utilizzando un fattore di pesatura dipendente dal tipo di radiazione, che, nel caso dei raggi X e gamma, è pari a 1, potendo essere più alto per altri tipi di radiazioni ionizzanti.

La *dose efficace* è la somma pesata della dose equivalente in una serie di tessuti o organi, utilizzando fattori di pesatura specifici per ciascuno di essi in base alla loro sensibilità relativa all'insorgenza di neoplasie radio-indotte. Il concetto di dose efficace rappresenta uno strumento per la radioprotezione sia occupazionale che nella popolazione. Può essere utilizzata per la comparazione di dosi originate da differenti esami diagnostici e procedure interventistiche. La dose efficace permette, inoltre, la comparazione di dosi risultanti da differenti tecniche utilizzate per lo stesso esame medico, e/o la comparazione di dosi risultanti da procedure similari eseguite in diverse istituzioni. La dose efficace non è, peraltro, concepita per indicare un'accurata stima nel singolo individuo del rischio derivante dall'esposizione a radiazioni ionizzanti. La dose agli organi – sia in termini di dose assorbita che in termini di dose equivalente – appare più appropriata per la valutazione del rischio individuale.

Il rischio di sviluppare una neoplasia maligna durante l'intera vita è pari a circa il 42% (ovvero nel corso della vita quasi un individuo su due si ammalerà di una neoplasia maligna per una qualsiasi causa). Questo è il cosiddetto "*lifetime baseline risk*" (LBR). Il rischio addizionale di ammalarsi di un tumore maligno in seguito all'esposizione a radiazioni ionizzanti in conseguenza di un esame radiologico è definito come "*lifetime attributable risk*" (LAR). Il LAR è correlato al sesso e all'età al momento dell'esposizione, e viene calcolato sulla base di modelli di rischio ricavati da studi epidemiologici per lo più condotti sui sopravvissuti alle bombe di Hiroshima e Nagasaki, con l'integrazione di dati su soggetti esposti a radiazioni ionizzanti per ragioni cliniche o professionali.

In base al modello di valutazione del rischio proposto dalla *National Academy of Sciences* nel rapporto "*Biological Effects of Ionizing Radiation VII*" (BEIR VII), l'esposizione a un 1 mSv (dose media nazionale pro-capite per l'adulto derivante dall'esecuzione di procedure diagnostiche) comporta un LAR di sviluppare un tumore pari a 5 casi su 100.000 soggetti. Poiché tale rischio dipende dall'età, il rischio si riduce a 1-2 casi su 100.000 in soggetti con più di 60 anni ed aumenta a 10-15 casi su 100.000 nel bambino. La maggior parte delle procedure di radiologia diagnostica comporta un'esposizione inferiore a 1 mSv, mentre l'esecuzione di esami TC comporta l'esposizione a dosi di alcuni mSv. In particolare, per le procedure radiologiche in ambito odontoiatrico, tutta la letteratura scientifica di riferimento riporta i valori di dose efficace e dose equivalente in termini di microSievert (μSv), dove un μSv è pari ad un millesimo di mSv. Ne consegue che il rischio deve essere sempre tenuto in conto, specie in caso di utilizzo di procedure radiodiagnostiche che espongono ad alte dosi di radiazioni, essendo giustificabile solo a fronte di un chiaro beneficio per il paziente derivante dall'esecuzione della procedura stessa.

Nell'ambito delle procedure CBCT in odontoiatria dell'età evolutiva, nella recente *review* di Ludlow [1] è riportata una metanalisi di valutazioni di dose efficace con protocolli e fantocci pediatrici, derivata dall'utilizzo di 10 apparecchiature diverse. Le valutazioni sono suddivise tra quelle derivanti dall'impiego di un campo di vista medio o grande (altezza campo superiore a 10 cm) o campo di vista piccolo (altezza inferiore a 10 cm) per osso mascellare e per mandibola. In tabella 1 sono riportati i valori mediani e i range minimo - massimo delle grandezze dosimetriche principali. Le figure 1 e 2 illustrano i diagrammi a scatola e baffi delle distribuzioni dei valori, con indicazione anche del range interquartile. Ludlow evidenzia che la dose efficace valutata utilizzando fantocci di simulazione pediatrici con apparecchiature CBCT è di circa il 36% superiore rispetto a quella riscontrata con fantocci adulti, incremento da correlare per lo più alla maggiore vicinanza della tiroide al bordo inferiore della mandibola dei bambini, con la conseguenza di una maggiore irradiazione sia diretta che da scatter proveniente dalle strutture

mascellari. La considerazione sulla maggiore vicinanza alla zona di irradiazione è anche valida per le strutture nervose.

L'entità e l'ampio range di variabilità dei valori riportati sottolineano l'importanza di un'attenta valutazione della giustificazione clinica previa esposizione della popolazione pediatrica ad un esame CBCT e dei criteri di ottimizzazione che consentano di collocarsi nella parte bassa delle distribuzioni mostrate, aspetti che verranno diffusamente ripresi nelle diverse raccomandazioni riportate in questa linea guida.

Campo di vista (FOV)	Dose efficace	Dose alla tiroide	Dose alle ghiandole salivari
Piccolo osso mascellare	44 (16-177)	227 (53-575)	1930 (438-4974)
Piccolo mandibola	80 (24-331)	659 (327-3382)	1654 (404-5937)
Medio o grande	127 (39-430)	1003 (384-4265)	2045 (531-6622)

Tab. 1: Valori mediani di dose efficace, dose alla tiroide e dose alla ghiandole salivari per diverse apparecchiature CBCT e protocolli impiegati su fantocci di simulazione pediatrici [1].

I valori riportati tra parentesi rappresentano il range minimo - massimo.

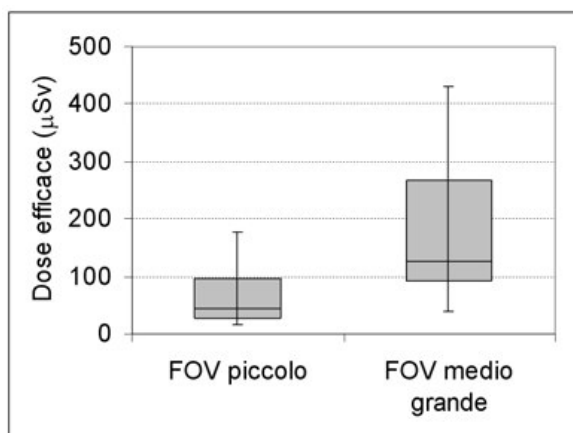


Fig. 1: Distribuzione di valori di dose efficace per diverse apparecchiature utilizzate per esami CBCT su pazienti pediatrici [1].

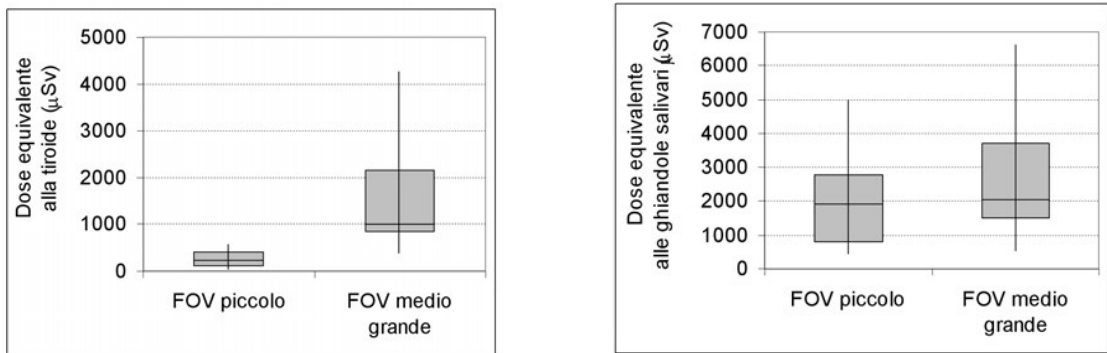


Fig. 2: Distribuzione di valori di dose equivalente alla tiroide e alle ghiandole salivari per diverse apparecchiature utilizzate per esami CBCT su pazienti pediatrici [1].

Quali sono e che significato hanno le grandezze dosimetriche e gli indicatori di dose al paziente di interesse?

Al fine di fornire agli operatori un'indicazione operativa dell'esposizione a radiazioni ionizzanti per ogni esame effettuato sono stati definiti degli indicatori di dose al paziente, specifici per le diverse metodiche radiologiche. Queste quantità, a differenza della dose assorbita agli organi o della dose efficace che risultano di complessa valutazione, possono essere facilmente misurate con uno strumento integrato all'apparecchiatura radiologica o calcolate a partire dai parametri di esposizione (per es. tensione, corrente anodica, durata dell'erogazione, dimensioni del fascio radiante) e, pertanto, il loro valore può essere immediatamente visualizzato al termine dell'esecuzione dell'esame. Se la valutazione è realizzata con un calcolo, il valore è disponibile contestualmente alla scelta del protocollo anche prima dell'acquisizione. Sono definite dagli organismi scientifici dell'area radiologica e di fisica in medicina e la loro adozione viene resa operativa tramite le norme tecniche di riferimento. La disponibilità di questa tipologia di indicatori dosimetrici rende fattibile l'effettuazione di raccolte dati multicentriche, che, con opportune analisi statistiche, permettono di definire livelli diagnostici di riferimento.

L'obbligo di disporre di questa indicazione di dose è previsto dalla normativa 187/00 all'articolo 8 comma 8: "In caso di utilizzazione di un'attrezzatura radiodiagnostica di nuova installazione, questa attrezzatura deve essere munita, se fattibile, di un dispositivo che informi lo specialista circa la quantità di radiazioni ionizzanti prodotte dall'attrezzatura nel corso della procedura radiologica." L'ultima direttiva europea 2013/59/Euratom in materia di protezione dalle radiazioni ionizzanti, in fase di recepimento dalla normativa nazionale, ribadisce questo obbligo e prevede, inoltre, la registrazione dei parametri pertinenti per la valutazione della dose al paziente per ogni esame. La nuova direttiva prevede, altresì, che l'informazione relativa all'esposizione del paziente faccia parte del referto della procedura medico-radiologica.

La seguente tabella riporta gli indicatori di dose utilizzati nell'ambito radiologico dentale:

Grandezza	Unità di misura comunemente impiegata	Apparecchiatura su cui viene utilizzata	Definizione
Air kerma (K_{air}) o Entrance skin air kerma (ESAK)	mGy	Endorale	Valore di kerma in aria misurato in corrispondenza dell'ingresso del fascio sul paziente.
Entrance skin dose (ESD)	mGy	Unità per cefalometria	Valore di dose risultante dal prodotto del kerma in aria per il fattore di backscatter misurato in corrispondenza dell'ingresso del fascio sul paziente
Dose area product (DAP) o Kerma area product (KAP)	mGy cm ²	Endorale, ortopantomografo, unità per cefalometria, CBCT	Prodotto dell'area di una sezione del fascio radiogeno per il kerma in aria medio su tale sezione.
Computed tomography dose index (CTDI)	mGy	TC multislice	Indice di dose di tomografia computerizzata. Si rimanda a [2] per una definizione più completa.

Tab 1: Indicatori di dose impiegati nelle diverse apparecchiature per radiologia dentale.

Con il termine “kerma” si intende l’energia cinetica trasferita dai fotoni X alle particelle cariche del materiale irradiato: nell’ambito delle energie utilizzate in radiodiagnostica il suo valore in aria è coincidente con il valore della dose e, pertanto, i due termini possono essere utilizzati in modo equivalente. L’ESAK per un’apparecchiatura endorale corrisponde, quindi, alla dose in aria valutata sull’asse del fascio all’uscita del cono distanziatore ed è una quantità direttamente proporzionale alla durata dell’esposizione e all’intensità della corrente anodica. L’ESD viene utilizzata per i livelli diagnostici di riferimento delle proiezioni più comuni di radiodiagnostica (Allegato II D. Lgs. 187/00) e il suo valore corrisponde a quello del kerma in aria moltiplicato per un “fattore di *backscatter*” che considera la radiazione retrodiffusa e che, tipicamente, assume valori compresi tra 1.3 e 1.4. Il DAP tiene conto sia dell’intensità del fascio che delle sue dimensioni e la sua valutazione non dipende dalla distanza dalla sorgente a cui viene effettuata. La grandezza CTDI è utilizzata per le apparecchiature TC ed è stata impiegata fino a pochi anni fa anche per le CBCT, ma per queste ultime è stata sostituita con il DAP.

Nell’ambito delle apparecchiature endorali, la norma CEI EN 60601-2-65 [3] prevede che le apparecchiature di nuova installazione forniscano il valore di kerma in aria ad una distanza prefissata. Viene, inoltre, richiesto che, nella documentazione abbinata all’apparecchiatura, sia fornito un metodo per calcolare il DAP sulla base del kerma in aria e della dimensione del fascio radiante.

La norma CEI EN 60601-2-63 [4] relativa alle prestazioni essenziali degli apparecchi dentali extra-orali a raggi X (quindi ortopantomografi e CBCT) dispone che tali apparecchiature riportino l’indicazione del DAP. Anche nella Linea guida europea [5] viene richiesta l’indicazione del DAP per tutti i protocolli e le variazioni di parametri selezionabili su ciascuna apparecchiatura CBCT. Qualora questi dati non siano disponibili su apparecchiature già installate, l’esperto in fisica medica incaricato della dosimetria dovrà misurarli e tabularli in modo che il clinico possa tenere conto di tali indicatori nella scelta dei protocolli da utilizzare. Nel caso di disponibilità di questi dati l’esperto in fisica medica è tenuto a verificarne l’accuratezza con una tolleranza massima accettabile del 50%.

Quali sono i valori tipici di indicatori di dose riportati in letteratura per i diversi esami?

In assenza di livelli diagnostici di riferimento definiti a livello europeo o nazionale, gli indicatori dosimetrici presentati nel paragrafo precedente e disponibili con le apparecchiature radiologiche di nuova installazione possono essere confrontati con i valori pubblicati in letteratura. I valori riportati nelle seguenti tabelle si riferiscono ad una ricerca bibliografica effettuata considerando studi pubblicati a partire dall’anno 2000.

Per quanto riguarda le apparecchiature endorali, sono state individuate tre raccolte dati multicentriche focalizzate sull’analisi statistica di indicatori dosimetrici nell’utilizzo di parametri per pazienti pediatrici.

Referenza	Grandezza utilizzata	Dati	Tipologia di dato
Hart 2009 [6]	ESAK	1.5 mGy	Livello diagnostico di riferimento pediatrico risultante dall'analisi dati di 3000 centri in Gran Bretagna.
Looe 2006 [7]	DAP	Differenziati per le diverse proiezioni da 14,4 mGy cm ² per incisivi a 40.9 mGy cm ² per i molari	Valori medi risultanti dall'analisi di 52 centri in Germania, considerando solo le apparecchiature con protocolli pediatrici dedicati.
Bekas 2013 [8]	ESD	Da 0.69 a 0.84 mGy a seconda della proiezione considerata	Valori medi risultanti dall'analisi di 72 centri polacchi considerando protocolli pediatrici.

Tab. 2: Valori di indicatori di dose riportati in letteratura per apparecchiature endorali utilizzate con pazienti pediatrici.

Relativamente agli ortopantomografi, i dati derivanti da studi pubblicati tra il 2004 e il 2014 mostrano valori di DAP compresi tra 77 e 96 mGy cm². La linea guida RP162 [9] riferita ai criteri minimi di accettabilità delle apparecchiature radiologiche considera in ogni caso inaccettabile un valore di DAP per una panoramica superiore a 100 mGy cm², anche per pazienti adulti.

Referenza	Grandezza utilizzata	Dati	Tipologia di dato
Kim 2014 [10]	DAP	95.9 mGy cm ²	Valore individuato come terzo quartile della distribuzione dati di 28 centri coreani.
Hart 2009 [6]	DAP	82 mGy cm ²	Livello diagnostico di riferimento risultante dall'analisi dati di 3000 centri in Gran Bretagna.
Poppe 2007 [11]	DAP	75.4 mGy cm ²	Livello diagnostico di riferimento risultante dall'analisi dati di 50 centri in Germania.
Tieris 2004 [12]	DAP	77 mGy cm ² per DAP	Livello diagnostico di riferimento risultante dall'analisi dati di 62 centri in Grecia.

Tab. 3: Valori di indicatori di dose riportati in letteratura per ortopantomografi utilizzati con pazienti pediatrici.

Per quanto riguarda le unità per cefalometria, sono stati individuati solo due studi con valori di DAP molto diversi tra loro.

Referenza	Grandezza utilizzata	Dati	Tipologia di dato
Kim 2014 [10]	DAP	121.3 mGy cm ²	Livello diagnostico di riferimento risultante dall'analisi dati di 20 centri in Corea.
Holroyd 2011 [13]	DAP	25 mGy cm ²	Livello diagnostico di riferimento risultante dall'analisi dati di 27 centri in Gran Bretagna.

Tab. 4: Valori di indicatori di dose riportati in letteratura per unità per cefalometria utilizzate con pazienti pediatrici.

Per le apparecchiature CBCT, a tutt'oggi, non esistono studi pubblicati con raccolte dati multicentriche di indicatori dosimetrici. Nella seguente tabella si riportano i valori medi di DAP per protocolli pediatrici utilizzati su 10 apparecchiature CBCT diverse.

Referenza	Grandezza utilizzata	Dati	Tipologia di dato
Ludlow 2015 [1]	DAP	FOV large e medium 529 mGy cm ² FOV small mascellare 121 mGy cm ² FOV small mandibola 153 mGy cm ²	Valori medi derivanti dall'impostazione di protocolli pediatrici su 10 apparecchiature diverse.

Tab. 5: Valori di indicatori di dose riportati in letteratura per CBCT con protocolli per pazienti pediatrici.

Che caratteristiche devono avere i protocolli e i parametri di acquisizione relativi agli esami radiodiagnostici in odontoiatria in età evolutiva?

In generale, numerosi studi pubblicati negli ultimi anni sottolineano l'esigenza di definire protocolli di acquisizione con parametri adattati alle ridotte dimensioni ed alle esigenze diagnostiche specifiche del paziente pediatrico. Le valutazioni multicentriche pubblicate sottolineano, invece, spesso l'utilizzo di parametri non adeguati.

Uno studio anglosassone del 2013 [15] ha evidenziato, per gli esami endorali, un superamento del livello diagnostico di riferimento nazionale nel 35% delle modalità operative utilizzate per pazienti adulti e di ben il 61% di quelle impiegate per pazienti pediatriche. Lo stesso lavoro evidenzia come, nonostante l'evoluzione tecnologica dei rivelatori digitali e dei sistemi di collimazione offra la possibilità di significative riduzioni di dose, in molti casi i parametri tecnici determinano valori di esposizione al paziente superiori a quelli richiesti per ottenere la corretta informazione diagnostica.

Un altro lavoro finlandese del 2015 [16] presenta un'indagine effettuata su 241 ortopantomografi e 118 unità cefalometriche utilizzate su pazienti pediatriche: le immagini panoramiche sono risultate di larghezza superiore al necessario nel 70% dei casi e di altezza superiore nel 96%. Anche le cefalometrie sono risultate di dimensioni superiori al necessario in più del 50% dei casi. La protezione alla tiroide è stata utilizzata in circa il 71% dei casi.

La campagna di sensibilizzazione e di educazione alla corretta gestione del rischio radiologico per i pazienti pediatriche, "*Image Gently*", promossa da associazioni scientifiche di area pediatrica e radiologica statunitensi, sintetizza nei seguenti sei passi i punti chiave per minimizzare la dose nelle pratiche radiologiche dentali in età evolutiva [17]:

- selezione delle immagini radiologiche conformi alle specifiche esigenze del paziente;
- impiego di rivelatori con la massima sensibilità (alta *speed* nel caso di pellicole o equivalenti sistemi digitali);
- collimazione del fascio radiologico sull'area di interesse;
- utilizzo del collare tiroideo per tutti gli esami endorali e per gli esami extraorali quando non interferisce con la regione d'esame;
- adeguata riduzione dei parametri di esposizione (tempi, intensità di correnti anodiche, ecc.) rispetto ai parametri impiegati per pazienti adulti
- utilizzo della CBCT solo quando necessario.

Tra gli errori tecnici più comuni che possono provocare artefatti nelle immagini occorre considerare:

- l'esecuzione di esami in presenza di fermagli per capelli, monili metallici, materiale alimentare nel cavo orale (caramelle, gomme), presidi ortodontici rimovibili;
- posizionamento del paziente non corretto;
- posizionamento della lingua non corretto;
- errori nella limitazione dei movimenti del paziente durante l'acquisizione delle immagini.

I principali accorgimenti da adottare per ridurre la frequenza di questi errori sono:

- programmare per i bambini tempi adeguati per la preparazione e lo svolgimento dell'indagine, superiori a quelli necessari per un soggetto adulto;
- formare il personale all'utilizzo di adeguate modalità comunicative con i minori e con i familiari;
- tranquillizzare il paziente: in caso di eccessiva ansia e irrequietezza non insistere e rinviare eventualmente l'indagine;
- accertarsi, anche con l'ausilio dei genitori, che siano stati rimossi monili, fermagli e presidi ortodontici, nonché caramelle o gomme dal cavo orale;
- dedicare molta attenzione al corretto posizionamento del paziente (collo, schiena, spalle);

- istruire il paziente, con tempi e modi adeguati, sul corretto posizionamento della lingua (a contatto con il palato);
- per la teleradiografia del cranio: in caso di rollio beccheggio o rotazione, considerare sempre con attenzione la reale necessità di ripetere l'esame, la maggior parte degli errori è influente sulla valutazione dei principali angoli [18].

Il documento “*Radiation Protection 162*” del 2012 [9] definisce nuovi criteri di accettabilità per i parametri tecnici e funzionali di tutti gli apparecchi radiologici, compresi quelli dell'area odontoiatrica. In particolare, per le apparecchiature endorali sono considerati non accettabili:

- l'utilizzo di pellicole analogiche con classe inferiore a E per le quali non sussista una specifica giustificazione;
- l'impiego di una collimazione non rettangolare, per la quale non sussista una specifica giustificazione;
- una collimazione rettangolare che risulti in un campo maggiore di 40 x 50 mm.

In particolare, l'impiego richiesto di collimazione rettangolare con campo minore di 40 x 50 mm potrebbe essere non supportato o comunque difficilmente applicabile per apparecchiature endorali portatili, come evidenziato nel position paper dell'EADMFR [10]. Nello stesso documento si sottolinea che questa tipologia di apparecchiatura lavora, generalmente, con tensione e mA inferiore agli endorali convenzionali comportando la necessità di aumentare i tempi di esposizione più lunghi, che, abbinati alla modalità di posizionamento dell'apparecchio, aumentano i rischi di artefatti da movimento. Particolare attenzione deve, quindi, essere posta alla giustificazione dell'impiego di queste apparecchiature e, nell'attesa di maggiori evidenze dalla letteratura, ci si aspetta che il loro utilizzo rimanga limitato a casi molto particolari ove non sia effettivamente possibile fare uso di un apparecchio endorale fisso.

Nell'ambito del lavoro di stesura di questa linea guida, la valutazione comparata della recente bibliografia di riferimento ha permesso di formulare le seguenti raccomandazioni.

Raccomandazione 1

Gli ortopantomografi utilizzati frequentemente su pazienti pediatrici devono prevedere dei protocolli con campi di acquisizione e intensità del fascio radiante ridotti.

Forza della raccomandazione A

Grado di Evidenza IV

Nello studio [19] si evidenzia una riduzione di dose efficace di circa il 30% e riduzioni di dose agli organi superiori al 50% grazie all'impiego di un'altezza del campo radiante di 11 cm al posto di quella standard per adulto di 14 cm.

Raccomandazione 2

Le unità cefalometriche utilizzate frequentemente su pazienti pediatrici devono prevedere la possibilità di collimare il fascio sulla regione di interesse.

Forza della raccomandazione A

Grado di Evidenza IV

Numerosi studi riportano la possibilità di ridurre la dose di oltre il 50% attraverso l'impiego di collimazioni definite appositamente per esami cefalometrici su pazienti pediatrici [20, 21].

Raccomandazione 3

Le unità Cone Beam CT utilizzate frequentemente su pazienti pediatrici devono prevedere la possibilità di utilizzare campi di vista *-fields of view (FOV)-* di dimensioni non superiori all'area di interesse diagnostico e di definire parametri di esposizione ridotti rispetto alle impostazioni previste per i pazienti adulti.

Forza della raccomandazione A

Grado di Evidenza IV

Recenti studi dosimetrici [22, 23] osservano come l'utilizzo di un protocollo per adulto su di un paziente pediatrico possa comportare dosi di esposizione ingiustificate. La limitazione del campo di vista, a parità degli altri parametri e, compatibilmente con le esigenze diagnostiche, è in generale una regola da seguire per minimizzare la dose al paziente pediatrico. Esistono, tuttavia, degli studi che mostrano come su alcune apparecchiature alla riduzione del campo di vista possa essere associato un incremento di altri parametri di esposizione quali l'intensità del fascio, per cui la dose può anche essere maggiore [24]. Occorre, pertanto, porre attenzione a tutti i parametri associati alle diverse impostazioni dell'apparecchiatura e, per compararli dal punto di vista della dose, è opportuno riferirsi all'indicazione fornita del DAP.

In un recente studio di Pauwels [25] vengono valutati indici di qualità dell'immagine al variare della dimensione anatomica d'interesse. I risultati mostrano la possibilità di ridurre la dose nell'ambito pediatrico mantenendo relativamente alto il valore dei kV (90 kV sull'apparecchiatura esaminata) e riducendo il valore dei mAs previsti per un adulto del 40% per un paziente pediatrico di circa 3 anni e del 20% per un paziente di circa 10 anni.

Raccomandazione 4

Il collare piombato contribuisce a ridurre significativamente la dose alla tiroide per tutti gli esami radiodiagnostici in odontoiatria, in età evolutiva. Nell'ambito della CBCT è particolarmente raccomandato per i campi estesi tranne che nei casi in cui, all'atto del posizionamento del paziente nell'apparecchio, il medico radiologo oppure lo specialista rilevano rischi di artefatti o possibili sovrapposizioni alle strutture anatomiche di interesse. Per quanto riguarda la cefalometria, l'uso è raccomandato nel caso non vi sia necessità di visualizzare strutture ossee al di sotto della seconda vertebra cervicale.

Forza della raccomandazione A

Grado di Evidenza IV

Le valutazioni effettuate da Hidalgo [26] su di un'apparecchiatura CBCT con campo di vista di diametro 17 cm e altezza 12 cm e con vari tipi di collari tiroidei mostrano riduzioni di dose alla tiroide comprese tra il 20 e il 40% circa.

Numerosi studi recenti [27, 28, 29] evidenziano la compatibilità della protezione tiroide nella realizzazione della cefalometria su pazienti pediatrici, che comporta una significativa riduzione della dose alla tiroide con una limitazione delle strutture ossee rappresentate a partire dalla seconda vertebra cervicale.

Bibliografia

1. Ludlow JB, Timothy R, Walker C, Hunter R, Benavides E, Samuelson DB, Scheske MJ. Effective dose of dental CBCT-a meta analysis of published data and additional data for nine CBCT units. *Dentomaxillofac Radiol.* 2015;44(1):20140197.
2. ICRU Report No. 87: Radiation dose and image-quality assessment in computed tomography. International Commission on Radiation Units and Measurements. *J ICRU.* 2012 Apr;12(1):1-149. doi: 10.1093/jicru/ndt007.
3. CEI 62-235 CEI EN 60601-2-65:2013-11 (Inglese) Apparecchiature elettromedicali - Parte 2: Prescrizioni particolari relative alla sicurezza fondamentale e alle prestazioni essenziali degli apparecchi dentali intraorali a raggi X.
4. CEI 62-248 CEI EN 60601-2-63:2016-06 (Inglese) Apparecchi elettromedicali - Parte 2: Prescrizioni particolari relative alla sicurezza fondamentale e alle prestazioni essenziali degli apparecchi dentali extraorali a raggi X.
5. European Commission Radiation Protection n° 172 « Cone Beam CT for dental and maxillofacial radiology – Evidence Based Guidelines » Directorate-General for Energy Directorate D — Nuclear Energy Unit D4 — Radiation Protection 2012.
6. Hart D, Hillier MC, Wall BF. National reference doses for common radiographic, fluoroscopic and dental X-ray examinations in the UK. *Br J Radiol.* 2009 Jan;82(973):1-12.
7. Looe HK, Pfaffenberger A, Chofor N, Eenboom F, Sering M, Rühmann A, Poplawski A, Willborn K, Poppe B. Radiation exposure to children in intraoral dental radiology. *Radiat Prot Dosimetry.* 2006;121(4):461-5.
8. Bekas M, Pachocki KA. The dose received by patients during dental X-ray examination and the technical condition of radiological equipment. *Med Pr.* 2013;64(6):755-9.
9. European Commission Radiation Protection n° 162 « Criteria for Acceptability of Medical Radiological Equipment used in Diagnostic Radiology, Nuclear Medicine and Radiotherapy » Directorate-General for Energy Directorate D — Nuclear Energy Unit D4 — Radiation Protection 2012.
10. Berkhout WE, Suomalainen A, Brüllmann D, Jacobs R, Horner K, Stamatakis HC Justification and good practice in using handheld portable dental X-ray equipment: a position paper prepared by the European Academy of DentoMaxilloFacial Radiology (EADMFR). *Dentomaxillofac Radiol.* 2015;44(6).
11. Kim YH, Yang BE, Yoon SJ, Kang BC, Lee JS. Diagnostic reference levels for panoramic and lateral cephalometric radiography of Korean children. *Health Phys.* 2014 Aug;107(2):111-6.
12. Poppe B, Looe HK, Pfaffenberger A, Chofor N, Eenboom F, Sering M, Rühmann A, Poplawski A, Willborn K. Dose-area product measurements in panoramic dental radiology. *Radiat Prot Dosimetry.* 2007;123(1):131-4.
13. Tierris CE, Yakoumakis EN, Bramis GN, Georgiou E. Dose area product reference levels in dental panoramic radiology. *Radiat Prot Dosimetry.* 2004;111(3):283-7.
14. Holroyd JR. National reference doses for dental cephalometric radiography. *Br J Radiol.* 2011 Dec;84(1008):1121-4.
15. Hart G, Dugdale M. Radiation protection in dental X-ray surgeries-still rooms for improvement. *Br Dent J.* 2013 Mar;214(6).
16. Pakbaznejad Esmaeili E, Ekholm M, Haukka J, Evälahti M, Waltimo-Sirén J. Are children's dental panoramic tomographs and lateral cephalometric radiographs sufficiently optimized? *Eur J Orthod.* 2015, Oct 19.
17. Law CS, Douglass JM, Farman AG, White SC, Zeller GG, Lurie AG, Goske MJ. The image gently in dentistry campaign: partnering with parents to promote the responsible use of x-rays in pediatric dentistry. *Pediatr Dent.* 2014 Nov-Dec;36(7):458-9.
18. Blanc M, Garattini G, Moruzzi E. Lateral teleradiography of the cranium: the effect of head positioning in the interpretation of cephalometric tracings. An experimental study on a phantom. *Radiol Med.* 1997 Oct;94(4):302-7.
19. Davis AT, Safi H, Maddison SM. The reduction of dose in paediatric panoramic radiography: the impact of collimator height and programme selection. *Dentomaxillofac Radiol.* 2015;44(2):20140223.
20. Alcaraz M, García-Vera MC, Bravo LA, Martínez-Beneyto Y, Armero D, Morant JJ, Canteras M. Collimator with filtration compensator: clinical adaptation to meet European Union recommendation 4F on radiological protection for dental radiography. *Dentomaxillofac Radiol.* 2009 Sep;38(6):413-20.
21. Gijbels F, Sanderink G, Wyatt J, Van Dam J, Nowak B, Jacobs R. Radiation doses of collimated vs non-collimated cephalometric exposures. *Dentomaxillofac Radiol.* 2003 Mar;32(2):128-33.
22. Choi E, Ford NL. Measuring absorbed dose for i-CAT CBCT examinations in child, adolescent and adult phantoms. *Dentomaxillofac Radiol.* 2015;44(6):20150018.
23. Al Najjar A, Colosi D, Dauer LT, Prins R, Patchell G, Branets I, Goren AD, Faber RD. Comparison of adult and child radiation equivalent doses from 2 dental cone-beam computed tomography units. *Am J Orthod Dentofacial Orthop.* 2013 Jun;143(6):784-92.
24. Abouei E, Lee S, Ford NL. Quantitative performance characterization of image quality and radiation dose for a CS 9300 dental cone beam computed tomography machine. *J Med Imaging (Bellingham).* 2015 Oct;2(4):044002.
25. Pauwels R, Jacobs R, Bogaerts R, Bosmans H, Panmekiate S. Determination of size-specific exposure settings in dental cone-beam CT. *Eur Radiol.* 2016 Apr 23.

26. Hidalgo A, Davies J, Horner K, Theodorakou C. Effectiveness of thyroid gland shielding in dental CBCT using a paediatric anthropomorphic phantom. *Dentomaxillofac Radiol.* 2015;44(3):20140285.
27. Pakbaznejad Esmaeili E, Hurmerinta K, Rice D, Suomalainen A. Ultrasonographic localization of the thyroid gland for its optimal shielding prior to lateral cephalometric radiography: a pilot study. *Dentomaxillofac Radiol.* 2016;45(3):20150341.
28. Choudhary AB, Motwani MB, Banode PJ, Chaudhary MB, Degwekar SS, Bhowate RR, Chaudhary SM. Utility of lead thyroid collar in cephalometric radiography. *Indian J Dent Res.* 2012 Sep-Oct;23(5):698-9.
29. KP Sansare, V Khanna and F Karjodkar. Utility of thyroid collars in cephalometric radiography. *Dentomaxillofac Radiol.* 2011; 40: 471–475.

Utilizzo della diagnostica radiologica in caso di sospetta/presenza malattia cariosa e malattia parodontale.

Numerosi studi (1-10) sono concordi nell'affermare che la valutazione visiva dei processi cariosi, particolarmente in dentizione decidua, è un elemento determinante nel verificare la presenza o l'assenza di carie dentaria. In materia è interessante la distinzione operata da alcuni Autori (11, 12) tra dentizioni che permettano o meno la visualizzazione diretta dei contatti interprossimali. Nei primi, infatti, non sembra necessario procedere all'analisi radiografica confermatrice del sospetto diagnostico.

Relativamente ai sistemi diagnostici non invasivi (13), l'ausilio di fibre ottiche (transilluminazione -FOTI) può favorire in modo significativo il processo diagnostico (14, 15).

La verifica "a priori" del rischio di carie del paziente (16-20, B) pare essere un ulteriore elemento discriminante nel processo diagnostico delle lesioni cariose in elementi dentali decidui. Infatti, l'appartenenza alla categoria "alto rischio di carie" determina un atteggiamento diagnostico più "aggressivo" relativamente agli esami radiografici da effettuare.

Raccomandazione 1

L'esame radiografico di elezione in tutti i soggetti nei quali esista un sospetto di carie in elementi dentali decidui, è la radiografia "bite-wing".

Si può far seguire alla prima radiografia una seconda radiografia intraorale periapicale qualora il quadro risulti positivo in un soggetto ad alto rischio di carie.

Non sono giustificati altri esami radiografici.

Forza della raccomandazione: A

Grado di Evidenza: I

La valutazione dei processi cariosi negli elementi dentali permanenti appare sufficientemente supportata da esami clinici ispettivi effettuati secondo criteri consolidati (17 - 20) e corroborati, in caso di sospetto clinico - particolarmente in soggetti ad alto rischio di carie - da esami radiografici tipo "bite-wing" e, eventualmente, da radiografia periapicale da effettuarsi con appositi centratori.

L'esecuzione di un radiogramma con centratore sugli elementi con sospetta lesione cariosa che possa aver compromesso la salute pulpare è, particolarmente, indicata nei soggetti ad alto rischio di carie (21). E' opportuno segnalare che, in alcune aree della bocca, specie nei settori posteriori superiori e inferiori, la sovrapposizione di altre strutture ossee rende poco visibile e delineabile il quadro radiografico periapicale. Recenti studi hanno messo in evidenza che l'esame CBCT è in grado di evidenziare patologie periapicali di origine endodontica con una precisione superiore (22) rispetto alle normali radiografie endorali. Tale esame è, tuttavia, da riservare alle situazioni considerate sospette e poco evidenti all'esame radiografico tradizionale; la CBCT non deve essere considerato esame di prima scelta (23, D).

Non paiono, al momento attuale, soluzioni alternative valide alla diagnostica radiografica quelle rappresentate dalla fluorescenza laser assistita o da metodiche similari (24 - 27), poiché non sufficientemente supportate da evidenze scientifiche significative.

Raccomandazione 2

In tutti i soggetti, quando esiste il sospetto di carie su elementi dentali permanenti, l'esame radiografico di elezione è la radiografia "bite-wing".

Essa ha sufficiente estensione per valutare la corona dei denti permanenti. Una seconda radiografia intraorale periapicale deve essere effettuata se esiste il sospetto di un coinvolgimento pulpare o periapicale da parte del processo settico.

Forza della raccomandazione: A

Grado di Evidenza: I

La situazione clinica caratterizzata dalla presenza di un ascesso alveolare acuto è tutt'altro che infrequente; non sempre è possibile evidenziare, con certezza, l'elemento dentale che causa la patologia settica.

In diversi casi, il grado di collaborazione del paziente può essere limitato e le prove cliniche, spesso, non sono dirimenti (28).

In base ai dati desunti dalla letteratura (29) i procedimenti diagnostici eseguibili sono diversi: dall'esame clinico all'esame radiografico con più sistematiche, dalle semplici radiografie endorali alle più complesse CBCT.

Raccomandazione 3

La presenza di una tumefazione a carico dei tessuti periapicali di elementi dentali decidui o permanenti giustifica l'esecuzione di un radiogramma di tipo endorale, preferibilmente con centratore.

L'esecuzione di esami come la CBCT non è indicato in questa fase diagnostica.

Forza della raccomandazione: A

Grado di Evidenza: III

La presenza di una fistola visibile nella mucosa vestibolare in prossimità degli apici di elementi dentali sia decidui sia permanenti deve sempre far sospettare una lesione settica della polpa dentale che abbia coinvolto anche i tessuti periapicali.

Le indagini diagnostiche con radiografie endorali con centratore sono la scelta di elezione; può essere indicato inserire nel tragitto fistoloso un cono di guttaperca per apprezzare con più precisione l'elemento dentale a cui è legata la patologia (30, 31).

Raccomandazione 4

In presenza di fistola, la diagnosi richiede una radiografia endorale con l'inserimento di un cono di guttaperca nel tragitto fistoloso.

Forza della raccomandazione: A

Grado di Evidenza: III

Individui in età pre-puberale con già manifestati segni di patologia parodontale devono essere oggetto di indagini molto approfondite e livelli di sorveglianza specifici (32), specie quando bisogna porre diagnosi differenziale di processi settici acuti delle strutture parodontali, ovvero tumefazioni a carico della gengiva marginale.

Talvolta, queste manifestazioni mimano problematiche di origine endodontica (32-34).

Raccomandazione 5

L'esecuzione di un radiogramma a carico di un elemento dentale permanente affetto da un processo settico, a estrinsecazione paramarginale, appare indicata soprattutto nei pazienti in cui si sia accertato un rischio elevato per patologia parodontale.

Forza della raccomandazione: B

Grado di Evidenza: III

L'esecuzione di incappucciamenti diretti pulpari, di apexogenesi o apacificazioni, sino al trattamento endodontico completo, richiede l'esecuzione di una radiografia pre-operatoria con centratore; questa può dare sufficienti elementi sul grado di maturazione dell'apice radicolare e sulla lunghezza dell'elemento dentale da trattare (35).

E' consigliato che tale radiogramma sia in possesso del clinico già in fase diagnostica. E' bene ricordare che, qualora fossero necessarie manovre di sagomatura e detersione dell'endodonto in elementi dentali con apice non formato, i rilevatori elettronici apicali non sono attendibili (36, 37) e, pertanto, nei casi dubbi, un'ulteriore radiografia intraoperatoria va effettuata in modo da confinare, con precisione, tutte le manovre cliniche all'interno dell'endodonto.

E', infine, indicato eseguire una radiografia endorale finale per stabilire un punto di partenza attendibile per le successive valutazioni longitudinali del processo reattivo periapicale.

Raccomandazione 6

L'esecuzione di radiogrammi endorali con appositi centratori è indicata per eseguire correttamente una terapia endodontica parziale o totale, un intervento di rigenerazione pulpare o una sagomatura che precede l'otturazione canalare.

Forza della raccomandazione: A

Grado di Evidenza: II

Negli individui in età evolutiva già presi in carico per patologie cariose ed eventi traumatici, è necessario un controllo a distanza di tempo (follow-up) nel caso siano stati sottoposti a:

- a) terapia conservativa su dente deciduo;
- b) terapia endodontica su dente deciduo ;
- c) terapia conservativa (incappucciamento pulpare) su dente permanente con apice in formazione;
- d) terapia conservativa (incappucciamento pulpare) su dente permanente con apice formato;
- e) terapia endodontica su dente permanente con apice in formazione;
- f) terapia endodontica su dente permanente con apice formato;
- g) terapia per lussazioni intrusive o estrusive;
- h) avulsione (valutazione percorso eruttivo di altri elementi dentali).

Raccomandazione 7

E' indicato eseguire radiogrammi endorali per valutazioni nel tempo dello stato di salute pulpare o periapicale di denti permanenti che sono andati incontro a terapia conservativa della polpa dentale. I radiogrammi vanno eseguiti a tre mesi dall'evento patologico, a sei mesi, a un anno e, a seguire, annualmente, per i successivi tre anni.

Forza della raccomandazione: A

Grado di Evidenza: II

Alla luce dei riscontri in letteratura si ritiene che il seguire nel tempo l'evoluzione, anche attraverso esami radiografici, delle terapie su elementi dentali decidui sia giustificato (38).

Nel caso di processi patologici settici o traumatici che abbiano comportato un'eradicazione della polpa dentale o un trattamento conservativo della stessa (parziale o totale), un'attenta fase di osservazione permette di valutare con precisione evoluzioni positive o negative dello stato di salute dei tessuti periapicali (38, A,B,C,D,E,F). A tal riguardo non sono presenti studi in letteratura che indichino tempistiche cui attenersi in modo categorico (34); esistono, però, studi longitudinali per la valutazione dei processi di guarigione di lesioni periapicali di origine endodontica che controllano i pazienti in periodi di tempo variabili dai sei ai dodici mesi per le fasi iniziali della terapia e, successivamente, una volta l'anno per un periodo oscillante tra i tre e i cinque anni (35). In mancanza di dati di conferma è parso opportuno affidarsi a queste scadenze temporali per la valutazione di tali situazioni.

Raccomandazione 8

E' indicato eseguire radiogrammi endorali per valutare nel tempo lo stato di salute periapicale di denti permanenti - siano essi con apice formato o non formato - sottoposti a terapia endodontica temporanea (apacificazione), rigenerazione pulpale o terapia endodontica definitiva. E' consigliata l'esecuzione di radiogrammi a tre mesi, sei mesi e, a seguire, annualmente, per i successivi tre anni, a seconda della situazione clinica.

Forza della raccomandazione: A

Grado di Evidenza: II

Indicazioni emergono, invece, nella tempistica da tenere in considerazione per valutare radiograficamente l'aspetto della camera pulpale e del canale radicolare, nonché dell'apice radicolare di elementi dentali permanenti che, essendo andati incontro ad una terapia conservativa della polpa stessa (incappucciamento diretto o indiretto della polpa / pulpotomia), devono essere esaminati con periodicità per evitare complicanze quali l'obliterazione del canale radicolare, l'insorgenza di lesioni periapicali di origine endodontica nei casi in cui la polpa vada incontro a un processo di necrosi parziale o totale (34-36, A).

Sono da tenere in considerazione anche le problematiche che possono insorgere nei casi in cui lo stato patologico della polpa giustifichi un trattamento endodontico pur non avendo l'elemento dentale completato la formazione dell'apice radicolare, eseguendo un trattamento di apexogenesi o apacificazione che, in base ai dati della letteratura, dovrebbe essere sorvegliato per un periodo oscillante tra i sei mesi e i tre anni (33).

Bibliografia

1. Pitts NB, Ekstrand KR, Foundation I. International Caries Detection and Assessment System (ICDAS) and its International Caries Classification and Management System (ICCMS) - methods for staging of the caries process and enabling dentists to manage caries. *Community dentistry and oral epidemiology* 2013;41(1):e41-52.
2. Gimenez T, Piovesan C, Braga MM, Raggio DP, Deery C, Ricketts DN, et al. Visual Inspection for Caries Detection: A Systematic Review and Meta-analysis. *Journal of dental research* 2015;94(7):895-904.
3. Gimenez T, Piovesan C, Braga MM, Raggio DP, Deery C, Ricketts DN, et al. Clinical relevance of studies on the accuracy of visual inspection for detecting caries lesions: a systematic review. *Caries research* 2015;49(2):91-98.
4. Jallad M, Zero D, Eckert G, Ferreira Zandona A. In vitro Detection of Occlusal Caries on Permanent Teeth by a Visual, Light-Induced Fluorescence and Photothermal Radiometry and Modulated Luminescence Methods. *Caries research* 2015;49(5):523-530.

5. Lino JR, Ramos-Jorge J, Coelho VS, Ramos-Jorge ML, Moyses MR, Ribeiro JC. Association and comparison between visual inspection and bitewing radiography for the detection of recurrent dental caries under restorations. *International dental journal* 2015;65(4):178-181.
6. Ferraz EG, Silva LR, Sarmento VA, de Jesus Campos E, de Oliveira TF, Magalhaes JC, et al. Comparison of two visual methods for detecting caries among obese and non-obese children. *Acta odontologica Scandinavica* 2016;74(5):405-410.
7. Freitas LA, Santos MT, Guare RO, Lussi A, Diniz MB. Association Between Visual Inspection, Caries Activity Status, and Radiography with Treatment Decisions on Approximal Caries in Primary Molars. *Pediatric dentistry* 2016;38(2):140-147.
8. Hoskin ER, Keenan AV. Can we trust visual methods alone for detecting caries in teeth? *Evidence-based dentistry* 2016;17(2):41-42.
9. Melo M, Pascual A, Camps I, Del Campo A, Ata-Ali J. Caries diagnosis using light fluorescence devices in comparison with traditional visual and tactile evaluation: a prospective study in 152 patients. *Odontology* 2016.
10. Terry GL, Noujeim M, Langlais RP, Moore WS, Prihoda TJ. A clinical comparison of extraoral panoramic and intraoral radiographic modalities for detecting proximal caries and visualizing open posterior interproximal contacts. *Dento maxillo facial radiology* 2016;45(4):20150159.
11. Theocharopoulou A, Lagerweij MD, van Strijp AJ. Use of the ICDAS system and two fluorescence-based intraoral devices for examination of occlusal surfaces. *European journal of paediatric dentistry: official journal of European Academy of Paediatric Dentistry* 2015;16(1):51-55.
12. Twetman S. Visual Inspection Displays Good Accuracy for Detecting Caries Lesions. *The journal of evidence-based dental practice* 2015;15(4):182-184.
13. Castilho LS, Cotta FV, Bueno AC, Moreira AN, Ferreira EF, Magalhaes CS. Validation of DIAGNOdent laser fluorescence and the International Caries Detection and Assessment System (ICDAS) in diagnosis of occlusal caries in permanent teeth: an in vivo study. *European journal of oral sciences* 2016;124(2):188-194.
14. Pretty IA, Ekstrand KR. Detection and monitoring of early caries lesions: a review. *European archives of paediatric dentistry : official journal of the European Academy of Paediatric Dentistry* 2016;17(1):13-25.
15. Bussaneli DG, Restrepo M, Boldieri T, Pretel H, Mancini MW, Santos-Pinto L, et al. Assessment of a new infrared laser transillumination technology (808 nm) for the detection of occlusal caries-an in vitro study. *Lasers in medical science* 2015;30(7):1873-1879.
16. Kuhnisch J, Sochtig F, Pitchika V, Laubender R, Neuhaus KW, Lussi A, et al. In vivo validation of near-infrared light transillumination for interproximal dentin caries detection. *Clinical oral investigations* 2016;20(4):821-829.
17. Tellez M, Gomez J, Pretty I, Ellwood R, Ismail AI. Evidence on existing caries risk assessment systems: are they predictive of future caries? *Community dentistry and oral epidemiology* 2013;41(1):67-78.
18. Gauba K, Goyal A, Mittal N. A Cambra. Model For High Caries Risk Indian Children: A Pragmatic Comprehensive Tailored Intervention. *The Journal of clinical pediatric dentistry* 2016;40(1):36-43.
19. Goolsby SP, Young DA, Chiang HK, Carrico CK, Jackson LV, Rechmann P. The Effects of Faculty Calibration on Caries Risk Assessment and Quality Assurance. *Journal of dental education* 2016;80(11):1294-1300.
20. Mills C, Patel P. Adopting caries risk assessment in all practice environments. *General dentistry* 2016;64(4):66-72.
21. Sudhir KM, Kanupuru KK, Fareed N, Mahesh P, Vandana K, Chaitra NT. CAMBRA as a Tool for Caries Risk Prediction Among 12- to 13-year-old Institutionalised Children - A Longitudinal Follow-up Study. *Oral health & preventive dentistry* 2016;14(4):355-362.
22. American Academy of Pediatric Dentistry. Ad Hoc Committee on Pedodontic R. Guideline on prescribing dental radiographs for infants, children, adolescents, and persons with special health care needs. *Pediatric dentistry* 2012;34(5):189-191.
23. Spin-Neto R, Gotfredsen E, Wenzel A. Impact of voxel size variation on CBCT-based diagnostic outcome in dentistry: a systematic review. *Journal of digital imaging* 2013;26(4):813-820.
24. Jacobs R. Dental cone beam CT and its justified use in oral health care. *JBR-BTR: organe de la Societe royale belge de radiologie* 2011;94(5):254-265.
25. Mendes FM, Novaes TF, Matos R, Bittar DG, Piovesan C, Gimenez T, et al. Radiographic and laser fluorescence methods have no benefits for detecting caries in primary teeth. *Caries research* 2012;46(6):536-543.
26. Krzyzostaniak J, Kulczyk T, Czarnecka B, Surdacka A. A comparative study of the diagnostic accuracy of cone beam computed tomography and intraoral radiographic modalities for the detection of noncavitated caries. *Clinical oral investigations* 2015;19(3):667-672.
27. Jablonski-Momeni A, Heinzl-Gutenbrunner M, Vill G. Use of a fluorescence-based camera for monitoring occlusal surfaces of primary and permanent teeth. *International journal of paediatric dentistry* 2016;26(6):448-456.

28. Roberts JF, Curzon ME, Koch G, Martens LC. Review: behaviour management techniques in paediatric dentistry. *European archives of paediatric dentistry : official journal of the European Academy of Paediatric Dentistry* 2010;11(4):166-174.
29. Mejare IA, Axelsson S, Davidson T, Frisk F, Hakeberg M, Kvist T, et al. Diagnosis of the condition of the dental pulp: a systematic review. *International endodontic journal* 2012;45(7):597-613.
30. American Academy on Pediatric Dentistry Ad Hoc Committee on Pedodontic R, American Academy on Pediatric Dentistry Council on Clinical A. Guideline on prescribing dental radiographs for infants, children, adolescents, and persons with special health care needs. *Pediatric dentistry* 2008;30(7 Suppl):236-237.
31. Kanagasingam S, Mannocci F, Lim CX, Yong CP, Patel S. Diagnostic accuracy of periapical radiography and cone beam computed tomography in detecting apical periodontitis using histopathological findings as a reference standard. *Int Endod J*. 2016 Apr 11. doi: 10.1111/iej.12650. [Epub ahead of print]
32. Nibali L, Farias BC, Vajgel A, Tu YK, Donos N. Tooth loss in aggressive periodontitis: a systematic review. *J Dent Res*. 2013 Oct;92(10):868-75.
33. McCabe PS, Dummer PM. Pulp canal obliteration: an endodontic diagnosis and treatment challenge. *International endodontic journal* 2012;45(2):177-197.
34. Zero DT, Zandona AF, Vail MM, Spolnik KJ. Dental caries and pulpal disease. *Dental clinics of North America* 2011;55(1):29-46.
35. Harlamb SC. Management of incompletely developed teeth requiring root canal treatment. *Australian dental journal* 2016;61 Suppl 1:95-106.
36. Kim YJ, Chandler NP. Determination of working length for teeth with wide or immature apices: a review. *International endodontic journal* 2013;46(6):483-491.
37. Kuhnisch J, Ekstrand KR, Pretty I, Twetman S, van Loveren C, Gizani S, et al. Best clinical practice guidance for management of early caries lesions in children and young adults: an EAPD policy document. *European archives of paediatric dentistry: official journal of the European Academy of Paediatric Dentistry* 2016;17(1):3-12.
38. Kullman L, Al Sane M. Guidelines for dental radiography immediately after a dento-alveolar trauma, a systematic literature review. *Dental traumatology: official publication of International Association for Dental Traumatology* 2012;28(3):193-199.

Sitografia

- A <http://dentaltraumaguide.org>
- B http://www.aapd.org/media/Policies_Guidelines/G_CariesRiskAssessment7.pdf
- C http://www.aapd.org/media/Policies_Guidelines/G-Pulp1.pdf
- D http://www.aapd.org/media/Policies_Guidelines/E_Radiographs1.pdf
- E http://www.aapd.org/media/Policies_Guidelines/E_Fractures1.pdf
- F http://www.aapd.org/media/Policies_Guidelines/E_Injuries2.pdf

Utilizzo della diagnostica radiologica in ortognatodonzia e gnatologia

In ortodonzia, gli esami radiografici si rendono necessari quando, a seguito dell'esame clinico, si evidenzia la presenza di anomalie dentarie o quando è necessario effettuare un trattamento ortodontico sia di tipo correttivo, sia di tipo intercettivo¹.

Il *timing* del primo esame radiografico non dovrebbe basarsi sull'età del paziente ma sull'esigenze individuali cliniche di ciascun individuo in età evolutiva. Dato che ogni paziente è unico, la necessità di esami radiografici dentali può essere determinata solo dopo aver valutato l'anamnesi medica e dentale, dopo aver effettuato un esame obiettivo, e dopo aver accertato l'esposizione a fattori di rischio ambientali che potrebbero compromettere la salute orale.

Le radiografie devono essere effettuate solo quando l'esame diagnostico sia utile alla salute del paziente e quando possa fornire informazioni aggiuntive utili al trattamento terapeutico in ossequio al "principio di giustificazione". Vista l'importanza e l'attualità dell'argomento sono state pubblicate in letteratura numerose linee guida¹⁻⁷ su quest'argomento, che concordano all'unanimità, sull'opportunità di prescrivere gli esami radiografici solo secondo le necessità.

Allo stesso modo di tutte le linee guida internazionali¹⁻⁷, in questa sezione saranno descritte le indicazioni ed i livelli di evidenza per ciascun esame radiografico atto ad identificare le patologie, anche in relazione al rapporto costi benefici.

Nel paziente ortodontico, l'esame radiografico consiste, in genere, in una radiografia panoramica o ortopantomografia (OPT), ed in una teleradiografia in latero-lateralis del cranio, integrata, eventualmente, da esami più specifici nei casi più complessi.

L'ortopantomografia consente di valutare la presenza o agenesia dei denti permanenti, la posizione dei denti ancora non erotti ed eventuali elementi sovranumerari⁸. Tuttavia non è consigliabile per la valutazione delle carie nei pazienti cariopatici che devono essere sottoposti a trattamento ortodontico; in questi casi infatti la tecnica *bitewing* è preferibile⁹.

La teleradiografia del cranio e l'analisi cefalometrica trovano indicazione nella diagnosi ortodontica, nella pianificazione del trattamento e nel monitoraggio dei risultati conseguenti alla terapia sulle basi ossee maxillo-mandibolari. Un valido ausilio per scegliere l'epoca di prescrizione di questo esame radiografico è l'"*Index of Orthodontic Treatment Need*" (IONT)¹⁰. Questo indice consente di discriminare oggettivamente quei casi che necessitano di un trattamento precoce (IONT 4 e IONT 5) perché gravi dai casi in cui il trattamento può essere iniziato a 10-11 anni di età¹¹.

L'uso della teleradiografia in proiezione postero-anteriore in presenza di asimmetrie facciali deve essere effettuata con accuratezza, considerata la difficoltà nel reperire i punti cefalometrici in questa proiezione^{12,13}. Inoltre, va considerato che anche lievi rotazioni del capo nel cefalostato possono mascherare la presenza di asimmetria facciale^{12,14}.

La *cone-beam computed tomography* (CBCT) garantisce la rappresentazione grafica volumetrica in 3D delle strutture anatomiche ossee, nonché consente di superare le limitazioni delle comuni immagini radiografiche 2D, cioè la distorsione geometrica e la sovrapposizione delle strutture ossee e dentarie ed un erraneo posizionamento del capo del paziente nel cefalostato¹⁵, in quanto, anche se esistono analisi cefalometriche 3D¹⁶, per consuetudine continua a preferirsi il 2D.

La prescrizione routinaria di questo esame per i giovani pazienti è stata notevolmente limitata a singoli casi clinici, sia dalla letteratura sia da tutte le altre linee guida^{15,17} a seguito della dose di radiazione a cui viene sottoposto il paziente. Va sottolineato che, allo stato attuale, è di uso comune tra gli ortodontisti convertire l'immagine 3D in immagine 2D, per effettuare l'analisi cefalometrica^{15,17}. In ogni caso, la scelta del FOV, ai fini della prescrizione di questo esame, risulta fondamentale per non sottoporre il soggetto ad un esame non ottimizzato sotto

il profilo della dose radiante con campo di acquisizione troppo esteso rispetto al distretto in esame. FOV *small* e FOV *medium* sono da preferirsi rispetto FOV *large*. FOV *small* e *medium* trovano indicazioni in ortognatodonzia per valutare: denti inclusi, riassorbimenti radicolari causati da denti inclusi e della zone di inserimento di mini-viti in presenza di un affollamento dentario^{14,18-20}. Inoltre, la densità ossea valutata con CBCT¹⁴ influenza il successo dell'applicazione del mini-impianto riducendo le possibilità di distacco dello stesso.

L'uso di FOV *large* può trovare indicazioni in presenza di casi ortodontici complessi o gravi dismorfosi craniofacciali^{21,22} (IONT 5), cioè in presenza di labiognatopalatoschisi, pazienti sindromici, asimmetrie facciali²³ etc. o, comunque, di pazienti che devono andare incontro ad interventi maggiori di chirurgia orale o maxillo-facciale. In tutti questi casi, con una singola esposizione, seppur impiegando maggior dose radiante, si ottengono tutte le informazioni necessarie per l'ortodontista, il chirurgo orale ed il chirurgo maxillo-facciale.

L'uso di FOV *large* per effettuare un esame cefalometrico 3D, in casi clinici semplici non è avvalorata dalla letteratura né dalle linee guida esistenti.¹⁻⁷

Le disfunzioni Temporo-Mandibolari (TMD) rappresentano un insieme di quadri patologici che coinvolgono l'articolazione temporo mandibolare (ATM), i muscoli masticatori e le strutture ad essi associate e sono caratterizzati da un ampio spettro di disturbi come dolore, rumori articolari e funzione mandibolare irregolare o limitata. In un recente aggiornamento, l'*American Academy of Orofacial Pain* ha diviso i TMD in due grandi categorie: patologie dell'ATM e patologie dei muscoli masticatori²⁴.

La prevalenza dei TMD nei neonati, bambini e adolescenti è molto variabile in letteratura in quanto vengono riportati dati compresi tra 6% e il 68%. Queste diverse percentuali possono essere dovute alla differenza del campione in esame, ai criteri diagnostici ed ai metodi di esame. La prevalenza di segni e sintomi, comunque, aumenta con l'età e questo dato è avvalorato da importanti studi²⁵⁻³³.

Tra le patologie dell'ATM che più frequentemente si possono riscontrare in età pediatrica possiamo annoverare:

- internal derangement* (spostamento del disco articolare con riduzione, spostamento del disco senza riduzione);
- disturbi infiammatori: sinoviti, capsuliti;
- anchilosi;
- artriti;
- fratture, ipoplasie ed iperplasie condilari.

La diagnosi di TMD si basa su una combinazione di informazioni ottenute all'esame anamnestico, all'esame clinico e, in ultimo, gli esami radiologici dell'ATM che sono indicati solo quando dall'esame anamnestico-clinico non si ottengono informazioni sufficienti.^{24,34}

Diverse tecniche radiologiche vengono impiegate nello studio dell'ATM con differente sensibilità, specificità ed appropriatezza in relazione al quesito diagnostico. La risonanza magnetica (RM) e la tomografia computerizzata (TC) e/o la CBCT sono da preferirsi rispetto alla radiologia convenzionale.

La TC è ritenuta il *gold standard* per valutare lesioni dell'osso, mentre la risonanza magnetica è considerata il *gold standard* per studiare le strutture capsulo legamentose ed articolari.^{24,34}

Raccomandazione 1

Ai fini di un corretto inquadramento diagnostico ortodontico sono necessarie una radiografia panoramica e una teleradiografia.

Forza della raccomandazione: A

Grado di Evidenza: I

La teleradiografia del cranio in norma lateralis, la panoramica e la radiografia della mano e del polso non dominante andranno prescritte in base al grado di malocclusione (IONT)¹⁰ e all'età del paziente.¹⁻⁷ *Check-up* radiografici frequenti per monitorare l'avanzamento della terapia sono sconsigliati e non appropriati, a meno che non esista una precisa indicazione clinica.

Nei casi di gravi dismorfosi cranio-facciali o di III classi scheletriche, il trattamento ortodontico inizierà precocemente per cui è opportuno avere tutti i record radiografici del paziente già in una fase precoce. Va sottolineato che, in caso di dismorfosi grave, se è stata effettuata una CBCT, i canonici esami radiografici ortodontici non andranno prescritti in quanto le stesse proiezioni potranno essere ottenute dalla scansione CBCT.

Raccomandazione 2

Limitare la prescrizione della CBCT e, preferibilmente, utilizzare FOV small e FOV medium.

Forza della raccomandazione: A

Grado di Evidenza: I

Nell'ultima decade si è assistito ad un notevole incremento dell'uso del CBCT in odontoiatria e, particolarmente, in ortodonzia. Ciò si è verificato perché, da una singola scansione con CBCT, si possono ottenere tutti gli esami radiografici per la diagnosi ortodontica. Tuttavia, recentemente, numerose linee guida e studi hanno limitato drasticamente la prescrizione della CBCT a casi clinici selezionati.

La CBCT trova indicazione, dunque, per la valutazione e pianificazione del trattamento delle gravi dismorfosi-sindromi cranio facciali, dei denti inclusi, di anomalie ossee, di gravi asimmetrie facciali e aplasie o ipoplasie condilari.¹⁻⁷

Raccomandazione 3

L'uso della CBCT per la diagnosi cefalometrica, nei pazienti ortodontici con malocclusione di grado moderato-lieve, è fortemente sconsigliato.

Forza della raccomandazione: A

Grado di Evidenza: I

Effettuare una CBCT, e quindi, sottoporre il paziente a maggiori dosi di radiazioni per utilizzare solo la proiezione in latero-laterale e l'ortopantomografia non è appropriata rispetto al rapporto costi/benefici, nè garantisce la salute del paziente¹⁻⁷; le stesse informazioni si possono ottenere con indagini che contengono una dose radiante inferiore.

La CBCT è giustificata come indagine supplementare alla radiografia ortopantomografica quando l'inclinazione del canino su OPT è superiore a 30° o quando si sospetta un riassorbimento radicolare dei denti vicini³⁵.

Raccomandazione 4

La teleradiografia in postero-anteriore, con relativo tracciato cefalometrico, richiede una alta esperienza del clinico.

Forza della raccomandazione: A

Grado di Evidenza: I

L'analisi cefalometrica della teleradiografia in postero-anteriore, richiede, da parte del clinico, un grado di esperienza maggiore rispetto alla latero-laterale; la localizzazione dei punti cefalometrici è molto più complessa a seguito delle sovrapposizioni ossee, nonché il posizionamento del capo può influenzare eventuali diagnosi, quale la presenza di una asimmetria^{12,13}. Se al paziente è stata effettuata una CBCT, secondo le precedenti raccomandazioni, la tecnica *mirroring* delle strutture ossee dello splancocranio²³ potrà integrare i dati della postero-anteriore, consentendo pure una simulazione del piano di trattamento.

Raccomandazione 5

In caso di patologie dei tessuti capsulo-legamentosi dell'ATM (disco e capsula articolare) si raccomanda la prescrizione di un'indagine RM.

In caso di patologie della componente ossea dell'ATM, si raccomanda la prescrizione di una CBCT o CT.

L'OPT non è di ausilio diagnostico in queste patologie.

Forza della raccomandazione: A

Grado di Evidenza: I

La RM dell'ATM deve essere utilizzata in quei casi in cui si sospetta un *internal derangement* del disco dell'ATM, mentre la CBCT o CT in quei casi clinici in cui, all'anamnesi ed all'esame obiettivo, si sospetta un interessamento del condilo e della glenoide. L'OPT e altre indagini radiografiche (es. stratigrafia dell'ATM e CBCT) non forniscono informazioni sulle componenti articolari e capsulo legamentose (disco); sono insufficienti per la valutazione delle strutture ossee (condilo e cavità glenoide) e possono riprodurre con scarsa attendibilità i rapporti condilo-cavità glenoide a seguito di problemi di proiezione inerenti alla metodica di per se.^{24,34}

Bibliografia

1. K. Isaacson AT, N. Atack, K. Horner, E. Whaites. Guidelines for the use of radiographs in clinical orthodontics. British Orthodontic Society 2015.
2. Guideline on prescribing dental radiographs for infants, children, adolescents, and persons with special health care needs. *Pediatr Dent* 2012;34:189-191.
3. Dula K, Bornstein MM, Buser D, Dagassan-Berndt D, Ettl DA, Filippi A et al. SADMFR guidelines for the use of Cone-Beam Computed Tomography/ Digital Volume Tomography. *Swiss Dent J* 2014;124:1169-1183.
4. Clinical recommendations regarding use of cone beam computed tomography in orthodontics. [corrected]. Position statement by the American Academy of Oral and Maxillofacial Radiology. *Oral Surg Oral Med Oral Pathol Oral Radiol* 2013;116:238-257.
5. Association AD. Dental radiographic examination: recommendation for patient selection and limiting radiation exposure. U.S. DEPARTMENT OF HEALTH AND HUMAN SERVICES Public Health Service Food and Drug Administration 2012.
6. DENTISTRY AAOP. Guideline on Prescribing Dental Radiographs for Infants, Children, Adolescents, and Persons with Special Health Care Needs. *ENDORSEMENTS* 2012;37.
7. Radiology AAoOaM. Clinical recommendations regarding use of cone beam computed tomography in orthodontics. Position statement by the American Academy of Oral and Maxillofacial Radiology. *ORAL AND MAXILLOFACIAL RADIOLOGY* 2013;116:238-257.
8. Pakbaznejad Esmaeili E, Ekholm M, Haukka J, Waltimo-Sirén J. Quality assessment of orthodontic radiography in children. *The European Journal of Orthodontics* 2015.
9. Kamburoglu K. Re: Evaluation of root resorption following rapid maxillary expansion using cone-beam computed tomography. *Angle Orthod.* 2011 Aug 15. [Epub ahead of print]. DOI: 10.2319/060411-367.1

- By Asli Baysal, Irfan Karadede, Seyit Hekimoglu, Faruk Ucar, Torun Ozer, Ilknur Veli, Tancan Uysal. *Angle Orthod* 2012;82:181.
10. Grzywacz I. [Orthodontic treatment needs and indications assessed with IONT]. *Ann Acad Med Stetin* 2004;50:115-122.
 11. Dinçer B, Yetkiner E, Aras I, Attin T, Attin R. Influence of lateral cephalometric radiographs on extraction decision in skeletal class I patients. *Head & Face Medicine* 2013;9:36-36.
 12. Leonardi R, Annunziata A, Caltabiano M. Landmark identification error in posteroanterior cephalometric radiography. A systematic review. *Angle Orthod* 2008;78:761-765.
 13. Tai B, Goonewardene MS, Murray K, Koong B, Islam SM. The reliability of using postero-anterior cephalometry and cone-beam CT to determine transverse dimensions in clinical practice. *Aust Orthod J* 2014;30:132-142.
 14. Cook JT. Asymmetry of the cranio-facial skeleton. *Br J Orthod* 1980;7:33-38.
 15. Kapila SD, Nervina JM. CBCT in orthodontics: assessment of treatment outcomes and indications for its use. *Dentomaxillofac Radiol* 2015;44:20140282.
 16. Farronato G, Farronato D, Toma L, Bellincioni F. A synthetic three-dimensional craniofacial analysis. *J Clin Orthod* 2010;44:673-678; quiz 688.
 17. Kapila S, Conley RS, Harrell WE, Jr. The current status of cone beam computed tomography imaging in orthodontics. *Dentomaxillofac Radiol* 2011;40:24-34.
 18. Botticelli S, Verna C, Cattaneo PM, Heidmann J, Melsen B. Two- versus three-dimensional imaging in subjects with unerupted maxillary canines. *The European Journal of Orthodontics* 2011;33:344-349.
 19. Naoumova J, Kjellberg H, Palm R. Cone-beam computed tomography for assessment of palatal displaced canine position: a methodological study. *Angle Orthod* 2014;84:459-466.
 20. Lai RF, Zou H, Kong WD, Lin W. Applied anatomic site study of palatal anchorage implants using cone beam computed tomography. *Int J Oral Sci* 2010;2:98-104.
 21. Celikoglu M, Buyuk SK, Sekerci AE, Cantekin K, Candirli C. Maxillary dental anomalies in patients with cleft lip and palate: a cone beam computed tomography study. *J Clin Pediatr Dent* 2015;39:183-186.
 22. Ternovoř SK, Serova NS, Ivanova DV. [Radiodiagnostic methods for dental anomalies]. *Vestnik rentgenologii i radiologii* 2012:4-7.
 23. Damstra J, Oosterkamp BC, Jansma J, Ren Y. Combined 3-dimensional and mirror-image analysis for the diagnosis of asymmetry. *Am J Orthod Dentofacial Orthop* 2011;140:886-894.
 24. Schiffman E, Ohrbach R, Truelove E, Look J, Anderson G, Goulet JP et al. Diagnostic Criteria for Temporomandibular Disorders (DC/TMD) for Clinical and Research Applications: recommendations of the International RDC/TMD Consortium* and Orofacial Pain Special Interest Groupdagger. *J Oral Facial Pain Headache* 2014;28:6-27.
 25. LeResche L. Epidemiology of temporomandibular disorders: implications for the investigation of etiologic factors. *Crit Rev Oral Biol Med* 1997;8:291-305.
 26. Magnusson T, Egermark-Eriksson I, Carlsson GE. Four-year longitudinal study of mandibular dysfunction in children. *Community Dent Oral Epidemiol* 1985;13:117-120.
 27. Mohlin B, Pilley JR, Shaw WC. A survey of craniomandibular disorders in 1000 12-year-olds. Study design and baseline data in a follow-up study. *Eur J Orthod* 1991;13:111-123.
 28. Nielsen L, Melsen B, Terp S. Clinical classification of 14-16-year-old Danish children according to functional status of the masticatory system. *Community Dent Oral Epidemiol* 1988;16:47-51.
 29. Pahkala R, Laine T, Narhi M, Ettala-Ylitalo UM. Relationship between craniomandibular dysfunction and pattern of speech sound production in a series of first-graders. *Eur J Orthod* 1991;13:378-385.
 30. Torii K. Longitudinal course of temporomandibular joint sounds in Japanese children and adolescents. *Head Face Med* 2011;7:17.
 31. Widmalm SE, Christiansen RL, Gunn SM, Hawley LM. Prevalence of signs and symptoms of craniomandibular disorders and orofacial parafunction in 4-6-year-old African-American and Caucasian children. *J Oral Rehabil* 1995;22:87-93.
 32. Allori AC, Chang CC, Farina R, Grayson BH, Warren SM, McCarthy JG. Current concepts in pediatric temporomandibular joint disorders: Part I. Etiology, epidemiology, and classification. *Plast Reconstr Surg* 2010;126:1263-1275.
 33. Feteih RM. Signs and symptoms of temporomandibular disorders and oral parafunctions in urban Saudi Arabian adolescents: a research report. *Head Face Med* 2006;2:25.
 34. AAoPD CAC-TJPCs. Guideline on Acquired Temporomandibular Disorders in Infants, Children, and Adolescents. *Pediatric dentistry* Sept-Oct 2015;37(5):78-84.
 35. Guarnieri R, Cavallini C, Vernucci R, Vichi M, Leonardi R, Barbato E. Impacted maxillary canines and root resorption of adjacent teeth: A retrospective observational study. *Med Oral Patol Oral Cir Bucal* 2016;21:e743-e750.

Utilizzo della diagnostica radiologica in presenza di patologie malformative cranio – maxillo – facciali

Rientrano in tali patologie un vasto numero di malattie legate ad alterazioni sia di origine embrionale che acquisite. Ne sono un esempio le craniosinostosi e le craniofaciostenosi, così come le schisi oro facciali e le sindromi degli archi branchiali.

Poiché trattasi di malformazioni che spesso si presentano alla nascita, le indagini radiografiche vanno commisurate agli obiettivi diagnostici e terapeutici nel singolo caso^{6,13}.

Vale il principio che le indagini radiografiche vanno utilizzate quando sono indispensabili ai fini di una diagnosi e del piano terapeutico^{6,13,14}.

In modo esemplificativo, nel caso di malformazioni del cranio e anomalie delle suture craniche, la diagnosi è principalmente clinica^{3,13,14,15}. Le radiografie dirette non sono indicate di routine, poiché le stesse informazioni possono essere ottenute con metodiche ultrasonografiche^{2,5,15,24}.

La *multi-slice computer tomography* (MSCT) o CBCT sono indicate in casi selezionati quando necessarie per la pianificazione dell'intervento terapeutico^{15,22}.

Nelle labiopalatoschisi, la MSCT o la CBCT non sono indicate di routine essendo la diagnosi clinica; sono indicate quando necessario per la pianificazione dell'intervento terapeutico^{3,12}.

Nelle malformazioni del massiccio facciale coinvolgenti tessuti ossei e/o tessuti molli la MSCT o la CBCT non è indicata di routine ma può essere utilizzata per la pianificazione dell'intervento terapeutico³.

Raccomandazione 1

Nei casi di labiopalatoschisi la diagnosi è prettamente clinica.

Forza della raccomandazione: A

Grado di Evidenza: I

E' indicato un esame TC per la pianificazione dell'intervento terapeutico^{2,10,11,12,16}.

La TC, spesso, richiede sedazione del paziente.

Raccomandazione 2

Nei casi di craniostenosi la diagnosi è principalmente clinica^{4,14,15,18,21}, tuttavia la TC può essere di ausilio²³.

Forza della raccomandazione: A

Grado di Evidenza: II

E' indicato un esame TC per la pianificazione dell'intervento terapeutico^{5,14,23}. Nel sospetto di anomalie delle suture craniche e della fontanella anteriore, spesso, è sufficiente l'esame ultrasonografico^{2,5,15,24}.

Raccomandazione 3

Nelle sindromi del I e II arco branchiale la MSCT o la CBCT possono essere indicate per l'analisi dei difetti craniofaciali ed in funzione della pianificazione dell'intervento terapeutico^{1,7,8,14,15,17,18,20}

Forza della raccomandazione: A

Grado di Evidenza: II

Nelle patologie cranio – maxillo – facciali, la CBCT può essere indicata come indagine alternativa alla MSCT^{2,24}, poichè la dose di radiazioni è dimostrato essere minore lì dove non sia richiesta la valutazione dei tessuti molli^{3,6,9,19,23}.

Bibliografia

1. Adam M, Alessio, Grace S, Phillips. A pediatric CT dose estimator. *Pediatric Radiol* 2010; 40:1816–1821.
2. Anderson PJ, Yong R, Surman TL, Rajion ZA, Ranjitkar. Application of three – dimensional computed tomography in craniofacial clinical practice and research. *Australian Dental Journal* 2014; 59 (174 – 185).
3. Boeddinghaus R, Whyte A / *European Journal of Radiology* 66 (2008) 396–418 .
4. Cabrera-Martos I et al. Clinical profile and evolution of infants with deformational plagiocephaly included in a conservative treatment program. *Childs Nerv Syst.* 2013 Oct;29(10):1893-8.
5. Chaitra A, Badve, Mallikarjunappa MK, Ramesh S, Iyer, Gisele E, Ishak, Paritosh C, Khanna. Craniosynostosis: imaging review and primer on computed tomography. *Pediatric Radiology* 2013; 43; 728 – 742.
6. European Commission. Radiation Protection n° 172. Cone Beam CT for dental and maxillofacial radiology (Evidence – based guidelines), 2012.
7. Evans KN et al. Robin sequence: from diagnosis to development of an effective management plan. *Pediatrics.* 2011 May;127(5):936-48.
8. Gonik NJ, Cheng J, Lesser M, Shikowitz MJ, Smith LP. Patient selection in congenital pyriform aperture stenosis repair - 14 year experience and systematic review of literature. *Int J Pediatr Otorhinolaryngol.* 2015 Feb;79(2):235-9.
9. Khursheed A, Hillier MC, Shrimpton PC et al. Influence of patient age on normalized effective doses calculated for CT examinations. *Br J Radiol* 2002; 75:819–830 .
10. Klatt J, Heiland M, Blessmann M, Blake F, Schmelzle R, Pohlentz P. Clinical indication for intraoperative 3D imaging during open reduction of fractures of the neck and head of the mandibular condyle. *J Craniomaxillofac Surg.* 2011 Jun;39(4):244-8.
11. Kolar JC. An epidemiological study of nonsyndromal craniosynostoses. *J Craniofac Surg.* 2011 Jan;22(1):47-9
12. Kuijpers MAR, Chiu Y-T, Nada RM, Carels CEL, Fudalej PS (2014) Three-dimensional Imaging Methods for Quantitative Analysis of Facial Soft Tissues and Skeletal Morphology in Patients with Orofacial Clefts: A Systematic Review. *PLoS ONE* 9(4): e93442.
13. Lebuis A, Bortoluzzi P, Huynh N, Bach N. Occlusal Relations in Patients With Scaphocephaly. *J Craniofac Surg.* 2015 Sep;26(6):1893-9.
14. Looman WS, Flannery AB. Evidence-based care of the child with deformational plagiocephaly, Part I: assessment and diagnosis. *J Pediatr Health Care.* 2012 Jul-Aug;26(4):242-50.
15. McCarthy JG et al. Craniosynostosis Working Group. Parameters of care for craniosynostosis. *Cleft Palate Craniofac J.* 2012 Jan;49 Suppl:1S-24S.
16. McIlvaine E. et al. Apriori feasibility testing of randomized clinical trial design in patients with cleft deformities and Class III malocclusion. *Int J Pediatr Otorhinolaryngol.* 2014 May;78(5):725-30.
17. Pluijmers BI, Caron CJ, Dunaway DJ, Wolvius EB, Koudstaal MJ. Mandibular reconstruction in the growing patient with unilateral craniofacial microsomia: a systematic review. *Int J Oral Maxillofac Surg.* 2014 Mar;43(3):286-95.
18. Sauerhammer TM et al. Combined metopic and unilateral coronal synostoses: a phenotypic conundrum. *J Craniofac Surg.* 2014 Mar;25(2):437-40.
19. Scarfe WF, Li Z, Aboelmaaty W, Scott SA, Farman AG. Maxillofacial cone beam computed tomography: essence, elements and steps to interpretation. *Australian Dental Journal* 2012; 57; 46 – 60.
20. Sun Z et al. Multidetector computerized tomographic fistulography in the evaluation of congenital branchial cleft fistulae and sinuses. *Oral Surg Oral Med Oral Pathol Oral Radiol.* 2012 May;113(5):688-94.
21. Tonni G, Panteghini M, Rossi A, Baldi M, Magnani C, Ferrari B, Lituania M. Craniosynostosis: prenatal diagnosis by means of ultrasound and SSSE-MRI. Family series with report of neurodevelopmental outcome and review of the literature. *Arch Gynecol Obstet.* 2011 Apr;283(4):909-16.
22. Vazquez JL, Pombar MA, Pumar JM, del Campo VM. Optimised low – dose multidetector CT protocol for children with cranial deformity. *Eur Radiol* (2013) 23: 2279-2287.
23. Wery MF et al. Three-dimensional computed tomographic evaluation of Le Fort III distraction osteogenesis with an external device in syndromic craniosynostosis. *Br J Oral Maxillofac Surg.* 2015 Mar;53(3):285-91.
24. Yin H, Dong X, Yang B. A new three-dimensional measurement in evaluating the cranial asymmetry caused by craniosynostosis. *Surg Radiol Anat.* 2015 Oct;37(8):989-95.

Utilizzo della diagnostica radiologica in caso di anomalie dentarie

INCLUSIONE DENTARIA

L'inclusione dentaria è un'anomalia caratterizzata dalla non corretta comparsa di un dente nella cavità orale entro il normale periodo di crescita (1). Un dente incluso può essere definito anche come un dente parzialmente erotto, o non erotto in arcata, e che mostra caratteristiche cliniche, anatomiche e radiologiche che rendono improbabile la sua corretta eruzione (2).

L'inclusione dentaria è un problema frequente (25-50% della popolazione mondiale), la sua prevalenza varia considerevolmente in relazione all'età, al sesso, all'etnia e alla localizzazione anatomica (quadranti) (3, 4), mentre la sua incidenza sembra essere in aumento (5).

I denti della normale dentizione permanente, più spesso inclusi, sono, in ordine di frequenza, i terzi molari, i canini superiori, i premolari e gli incisivi centrali superiori (6). In Europa l'inclusione dei III molari si osserva in più del 70% dei giovani adulti (7) e l'estrazione dei III molari è l'intervento più frequente in chirurgia orale.

Le possibili cause di inclusione dentaria sono rappresentate da mancanza di spazio, anomalie di posizione, denti soprannumerari, persistenza di denti decidui, cisti/tumori odontogeni, traumi e malattie sistemiche; tra le cause elencate, le prime due sono quelle più frequenti (8).

Raccomandazione 1

In caso di sospetta inclusione dentaria, l'indagine radiologica di I livello deve essere eseguita non prima dei 6 anni.

Forza della raccomandazione A

Grado di Evidenza I

A 6 anni le gemme dentali dei permanenti, escluse quelle dei III molari, sono visibili all'ortopantomografia, indagine radiografica di I livello. Tuttavia, la decisione di richiedere un esame radiografico per sospetta inclusione dentaria deve essere presa considerando la storia anamnestica del paziente (es. anamnesi familiare positiva per inclusioni dentarie), i segni e sintomi clinici del paziente (es. mancanza non attesa di un elemento dentario, anomala eruzione di un dente, "bulging" della mucosa gengivale) ed il rischio/beneficio di esporre il paziente ad un'indagine radiologica potenzialmente dannosa (esposizione a radiazioni ionizzanti) (2-7).

Raccomandazione 2

In caso di sospetta inclusione dentaria, l'ortopantomografia rappresenta il primo esame diagnostico.

Forza della raccomandazione A

Grado di Evidenza IV

L'ortopantomografia è la metodica di *imaging* radiologico bidimensionale (2D) consigliata nella valutazione iniziale di un'inclusione dentale; questa indagine radiografica fornisce informazioni riguardanti la posizione del dente incluso, le relazioni con la cresta alveolare, i rapporti proiettivi con gli elementi dentari e le strutture adiacenti e l'eventuale presenza di lesioni associate (lesioni radio-trasparenti e/o lesioni radio-opache periradicolarie) (12). Tuttavia, nella valutazione di un'inclusione dentaria, le metodiche radiografiche risultano essere meno accurate rispetto a quella tridimensionale (3D) CBCT. In particolare, bisogna ricordare che l'*imaging* 2D risulta essere significativamente inferiore a quella 3D nella valutazione dei rapporti tra dente incluso e

strutture adiacenti (denti e strutture critiche quali il canale mandibolare, la fossa nasale ed il seno mascellare) (13).

Non esiste evidenza clinica che supporti l'utilizzo della CBCT quale esame diagnostico iniziale in presenza di inclusione dentaria. L'utilizzo di tale metodica deve essere limitato ai casi in cui le indagini radiografiche di I livello non forniscono informazioni adeguate.

Raccomandazione 3

Le indagini radiografiche di I livello sono uno strumento efficace nel definire il rischio di lesione del nervo alveolare inferiore e, nei casi non critici, possono essere ritenute sufficienti nella pianificazione del trattamento dell'estrazione di un III molare inferiore.

Forza della raccomandazione A

Grado di Evidenza IV

In riferimento all'inclusione dei terzi molari inferiori, l'ortopantomografia (ed in alcuni casi la radiografia endorale) rappresenta uno strumento efficace per stimare il rischio di lesione del nervo alveolare inferiore (14; 15). Pertanto, se le indagini radiografiche di I livello escludono la possibilità di un contatto tra III molare inferiore e canale mandibolare, l'*imaging* 2D può essere ritenuto sufficiente e l'*imaging* tridimensionale (3D) CBCT non necessaria (16, 18).

Raccomandazione 4

L'ortopantomografia nella valutazione dell'inclusione dei III molari superiori può essere uno strumento sufficiente nella pianificazione del trattamento.

Forza della raccomandazione B

Grado di Evidenza IV

In riferimento all'inclusione del III molare superiore, l'ortopantomografia può essere ritenuta metodica sufficiente (e, pertanto, non necessario uno studio CBCT), solo nei casi in cui l'*imaging* 2D data dall'ortopantomografia fornisca adeguate informazioni riguardo alla posizione del dente incluso ed ai suoi rapporti con le strutture anatomiche adiacenti, in particolare con il pavimento del seno mascellare (19; 21).

Raccomandazione 5

Le indagini radiografiche di I livello non sono ritenute metodiche di *imaging* adeguate per l'identificazione e caratterizzazione del riassorbimento radicolare esterno.

Forza della raccomandazione: A

Grado di Evidenza: IV

Le indagini radiografiche di I livello (ortopantomografia e radiografia endorale) sono le metodiche di *imaging* più comunemente utilizzate per l'identificazione e la localizzazione di un'inclusione dentaria. Tuttavia, per una corretta pianificazione terapeutica è richiesta una accurata localizzazione del dente incluso e dei suoi rapporti con le strutture adiacenti. In particolare, l'identificazione e la valutazione dell'entità del riassorbimento radicolare esterno che si può osservare in alcune inclusioni dentarie, in particolare nei canini superiori, richiede una valutazione 3D (22; 24). Pertanto, in presenza di una inclusione dentaria con sospetto riassorbimento radicolare esterno, è indicato lo studio mediante *imaging* 3D CBCT (22; 25).

Raccomandazione 6

La radiografia endorale periapicale può essere utilizzata nelle inclusioni dentarie della regione incisiva-canina superiore.

Forza della raccomandazione: B

Grado di Evidenza: IV

La radiografia periapicale è una metodica di *imaging* radiologico generalmente utilizzata dall'odontoiatria per la valutazione di patologie periapicali, della morfologia delle radici dentali (in previsione di una estrazione dentale/trattamento endodontico) e per la valutazione post-implantare. Nell'ambito della valutazione di un'inclusione dentaria, data la sua limitata visione anatomica, la radiografia periapicale può avere un ruolo, seppur limitato, nella valutazione della posizione dei denti e dei rapporti con le strutture adiacenti nelle inclusioni dentarie della regione incisiva e canina superiore.

Raccomandazione 7

La CBCT è una metodica di *imaging* indispensabile nella valutazione dei rapporti tra terzi molari inferiori, canale mandibolare e le strutture anatomiche circostanti, così come per la valutazione dei rapporti tra terzi molari superiori e pavimento del seno mascellare.

Forza della raccomandazione: A

Grado di Evidenza: IV

La CBCT è la metodica di *imaging* indicata per valutare i rapporti tra le radici dei terzi molari ed il canale mandibolare nei casi in cui l'ortopantomografia ipotizzi un contatto con il canale stesso e, pertanto, un rischio di lesione del nervo alveolare inferiore (14-18). In questi casi, in base al principio ALARA, l'*imaging* 3D CBCT deve essere il più mirato possibile per ridurre al minimo l'esposizione radiante al paziente.

La CBCT è la metodica di *imaging* indicata nella valutazione pre-chirurgia estrattiva di un III molare superiore nei casi in cui l'ortopantomografia ipotizzi un contatto tra il dente (radici) ed il pavimento del seno mascellare (19-21). Anche in questi casi, in base al principio ALARA, l'*imaging* 3D (CBCT) deve essere il più mirato possibile per ridurre al minimo l'esposizione radiante al paziente.

TRASPOSIZIONE DENTALE

La trasposizione dentale è una anomalia di eruzione caratterizzata dallo scambio di posizione tra due denti permanenti adiacenti; tale anomalia, che si osserva esclusivamente nella dentizione permanente, determina un'alterazione della normale sequenza dentale all'interno dell'arcata (28, 29).

La trasposizione dentale può essere distinta in due forme: completa (trasposizione reale) ed incompleta (pseudo o falsa trasposizione) (30).

Nella forma completa la trasposizione coinvolge tutto il dente permanente (corona e radice); nella forma incompleta la trasposizione coinvolge solo la corona e non la radice del dente.

La trasposizione è un'anomalia relativamente rara, più spesso monolaterale, la cui prevalenza nella popolazione è di circa lo 0.3% (28); si osserva più frequentemente nel sesso femminile (rapporto femmine/maschi di 3:1) e nel mascellare superiore (29) ed è spesso associata ad altre anomalie dentali (31). Nella maggior parte dei casi, la trasposizione dentale si verifica tra il

canino ed i denti adiacenti; la trasposizione più frequente è quella tra canino superiore e primo premolare, seguita dalla trasposizione tra canino superiore e incisivo laterale (28, 29).

L'eziologia della trasposizione dentale rimane, tuttora, sconosciuta; si ipotizza che la sua genesi sia di natura multifattoriale (genetica, traumatica, anatomica, ecc.).

Raccomandazione 1

In caso di sospetta trasposizione dentale, l'indagine radiologica di I livello deve essere eseguita non prima dei 6 anni.

Forza della raccomandazione: A

Grado di Evidenza: I

A 6 anni, le gemme dentali dei permanenti, escluse quelle dei III molari, sono visibili all'ortopantomografia. Tuttavia, la decisione di richiedere un esame radiografico per sospetta trasposizione dentale deve essere presa considerando la storia anamnestica del paziente, i segni e sintomi clinici del paziente ed il rischio/beneficio di esporre il paziente ad un'indagine radiologica.

Raccomandazione 2

In caso di sospetta trasposizione dentale, l'indagine radiologica di I livello indicata è l'ortopantomografia, che può essere uno strumento sufficiente nella pianificazione del trattamento.

Forza della raccomandazione: A

Grado di Evidenza: I

Le indagini radiografiche di primo livello rappresentano il primo *step* nell'approccio diagnostico ad una trasposizione dentale e l'ortopantomografia rappresenta l'indagine indicata per confermare il sospetto diagnostico. I vantaggi principali dell'ortopantomografia rispetto alla radiografia endorale sono rappresentati dalla capacità di rappresentare, su di un'unica immagine bidimensionale, entrambi i mascellari e dalla ridotta esposizione radiante (10 volte inferiore rispetto a quella dello "status radiografico") (11).

Non esiste evidenza clinica che supporti l'utilizzo della CBCT quale esame diagnostico iniziale, in presenza di trasposizione dentale. L'utilizzo di tale metodica deve essere limitato ai casi in cui le indagini radiografiche di I livello non forniscono informazioni adeguate.

Raccomandazione 3

La CBCT è una metodica di *imaging* utile nella valutazione di trasposizioni dentali associate ad inclusione dentale

Forza della raccomandazione: A

Grado di Evidenza: V

Nella valutazione di una trasposizione dentale (completa o incompleta) associata ad inclusione di uno od entrambi i denti trasposti, l'*imaging* 3D CBCT può essere utile per una più accurata valutazione della sede e dell'inclinazione dei denti/gemme coinvolti dall'anomalia, dei rapporti tra denti trasposti e le strutture/denti adiacenti (es. rimodellamento delle limitanti ossee, riassorbimento radicolare esterno, ecc.) e dell'eventuale presenza di lesioni associate.

Raccomandazione 4

La radiografia endorale periapicale può essere utilizzata nelle trasposizioni dentali

Forza della raccomandazione: B

Grado di Evidenza: V

La radiografia periapicale è una metodica di *imaging* radiologico generalmente utilizzata dall'odontoiatria per la valutazione di patologie periapicali, per la valutazione della morfologia delle radici dentali (in previsione di una estrazione dentale/trattamento endodontico) e per la valutazione post-implantare. Nell'ambito della valutazione di una trasposizione dentale, data la sua limitata visione anatomica, la radiografia periapicale può avere un ruolo nella valutazione della sede dei denti/gemme coinvolti dall'anomalia (trasposizione completa vs incompleta), del grado di sviluppo dei denti trasposti e dei loro rapporti con le strutture/denti adiacenti.

ANOMALIE DENTARIE DI NUMERO

Le anomalie di numero degli elementi dentari possono riguardare la presenza di elementi in eccesso o in difetto.

Per quanto riguarda gli elementi in difetto, si definisce anodonzia l'assenza dei tutti gli elementi; questa situazione clinica è molto rara e per lo più legata a malattie congenite come la displasia ectodermica.

Con oligodonzia si definisce la presenza di meno del 50% degli elementi, mentre con ipodonzia si definisce l'assenza di uno o più elementi.

La presenza di elementi soprannumerari nelle arcate dentali si può manifestare raramente in dentatura decidua (0,3-1,7%) e in dentatura permanente (0,2-3.6%) (31). Gli elementi soprannumerari sono più frequentemente posizionati a livello della porzione anteriore del mascellare superiore determinando ritardi eruttivi, eruzioni ectopiche e disturbi eruttivi come, ad esempio, sovraffollamento. In alcuni casi vengono diagnosticati occasionalmente nel corso di esami diagnostici eseguiti per motivi diversi. La diagnosi precoce di questa forma patologica è molto importante per evitare/intercettare precocemente le complicanze eruttive e favorire, quindi, una permuta fisiologica. L'osservazione clinica caratteristica che deve fare sospettare la presenza di elementi soprannumerari è la non simmetrica permuta degli elementi dentali delle arcate dentali (32).

Raccomandazione 1

Nel sospetto di anomalie di numero degli elementi dentari, si consiglia una indagine radiologica di I livello dopo i 6 anni di età; l'ortopantomografia rappresenta la metodica di *imaging* radiologico bidimensionale (2D) indicata.

Forza della raccomandazione: A

Grado di Evidenza: IV

La decisione di richiedere un esame radiografico per sospetta inclusione dentaria deve essere presa considerando la storia anamnestica del paziente (es. anamnesi familiare positiva), i segni e sintomi clinici del paziente (es. mancanza non attesa di un elemento dentario, anomala eruzione di un dente, "bulging" della mucosa gengivale) ed il rischio/beneficio di esporre il paziente ad un'indagine radiologica potenzialmente dannosa (esposizione a radiazioni ionizzanti). (11)

I vantaggi principali dell'ortopantomografia rispetto alla radiografia endorale sono rappresentati dalla capacità di rappresentare su di un'unica immagine bidimensionale entrambi i mascellari e dalla ridotta esposizione radiante (10 volte inferiore rispetto a quella dello "status radiografico") (11). Non esiste evidenza clinica che supporti l'utilizzo della CBCT quale esame diagnostico iniziale in presenza di anomalie dentarie di numero. L'utilizzo di tale metodica deve essere limitato ai casi in cui le indagini radiografiche di I livello non forniscono informazioni adeguate. L'ortopantomografia è la metodica di *imaging* radiologico bidimensionale (2D) consigliata nella valutazione iniziale delle anomalie di numero dentarie; questa indagine radiografica fornisce informazioni riguardanti il numero e la posizione di eventuali denti soprannumerari, le relazioni con la cresta alveolare, i rapporti proiettivi con gli elementi dentari e le strutture adiacenti e l'eventuale presenza di lesioni associate (lesioni radio-trasparenti e/o lesioni radio-opache periradicolarie) (12). Tuttavia, nella valutazione di un elemento soprannumerario che abbia causato un'inclusione dentaria, le metodiche radiografiche risultano essere meno accurate rispetto a quella tridimensionale (3D) CBCT. In particolare, bisogna ricordare che l'*imaging* 2D risulta essere significativamente inferiore all'*imaging* 3D nello stabilire il corretto posizionamento dell'elemento soprannumerario rispetto alle strutture adiacenti (denti e strutture critiche quali il canale mandibolare, la fossa nasale ed il seno mascellare) (13) e nel fornire elementi indispensabili alla corretta impostazione dell'approccio chirurgico. L'uso della CBCT deve essere considerato un esame diagnostico di II livello, al fine di stabilire e pianificare una corretta strategia chirurgica.

Nella valutazione di una anomalia di numero dentaria, l'*imaging* 3D CBCT può essere utile per una più accurata valutazione della sede e della posizione dell'elemento o degli elementi soprannumerari, dei rapporti dei medesimi con i denti vicini e dell'eventuale presenza di lesioni associate.

In alcuni casi, la CBCT è un ausilio indispensabile per stabilire la corretta strategia chirurgica e il grado di difficoltà della stessa.

ANOMALIE DI FORMA E DI STRUTTURA

Le anomalie di forma e di struttura dentarie sono condizioni rare, determinate da anomalie insorte nel corso della morfogenesi degli elementi dentari definitivi a seguito di eventi traumatici dento-periodontali, infezioni, danni da radiazioni o agenti chemioterapici o da alterazioni congenite correlate a difetti ereditari (30; 31).

Le anomalie di dimensioni sono rappresentate dalla macrodonzia, dalla microdonzia e dal taurodontismo.

Gli elementi dentari che più frequentemente presentano anomalie dimensionali sono gli incisivi laterali, i canini ed i terzi molari superiori.

La microdonzia è più frequente e può, in alcuni casi, associarsi a condizioni sindromiche.

Il taurodontismo interessa tipicamente i molari ed è caratterizzato da un allungamento della camera pulpare con corona ampia e dislocazione apicale della biforcazione o triforcazione radicolare (32). E' determinato da un errore del livello di invaginazione della guaina epiteliale di Hertwig a livello della radice. Può presentarsi in forma sporadica o associato a ipodonzia, nell'ambito di sindromi di origine genetica.

Con il termine di dilacerazione si definisce, invece, la presenza di una netta curvatura della radice di un elemento dentario rispetto alla corona. Per definire un dente "dilacerato" secondo alcuni autori l'angolo formato dall'asse lungo della radice deve essere $\geq 90^\circ$, secondo altri $\geq 20^\circ$ (33). L'eziologia della dilacerazione non è completamente conosciuta; la spiegazione più accreditata è che tale anomalia di forma sia conseguente ad un evento traumatico occorso nei

primi anni di vita all'elemento deciduo corrispondente, anche se sono descritte forme idiopatiche, probabilmente conseguenti allo sviluppo del germe dentario in sede ectopica (33).

Il dens in dente (dens invaginatum) è un'anomalia che interessa soprattutto gli incisivi laterali superiori e deriva dalla introflessione e conseguente sviluppo di parte di un elemento dentario all'interno di un altro dente.

La fusione e la geminazione di due germi permanenti contigui determinano la formazione di elementi dentari con camere pulpari separate e uniti completamente o a livello della corona nel primo caso o con camera pulpale unica nel secondo. Spesso le due forme sono clinicamente e radiologicamente difficilmente distinguibili tra loro (31). La concrecenza è rappresentata dalla unione di due elementi dentari contigui solo a livello radicolare. Tali anomalie spesso si associano alla presenza di elementi dentari soprannumerari.

Le anomalie dentarie di struttura sono condizioni rare, caratterizzate da displasia dei tessuti duri dentari e possono essere determinate da condizioni ereditarie (displasia dentinale di tipo I e II, dentinogenesis imperfecta, amelogenesis imperfecta) (34) oppure secondarie a gravi carenze vitaminiche o nutrizionali o a malattie infettive occorse durante la gravidanza, il periodo neonatale o i primi anni di vita (35).

Raccomandazione 1

In caso di sospetto di anomalia di forma o struttura dentaria, un'indagine radiologica di I livello va eseguita dopo i 6 anni di età.

Forza della raccomandazione: A

Grado dell'evidenza: I

La decisione di richiedere un esame radiografico per sospetta anomalia di forma e struttura dentaria deve essere presa considerando la storia anamnestica del paziente (es. anamnesi positiva per condizioni sindromiche congenite correlate a difetti ereditari, traumi dentari occorse nei primi anni di vita, gravi carenze vitaminiche o nutrizionali durante i primi anni di vita), i segni e sintomi clinici del paziente (es. elemento dentario di volume, forma alterata) ed il rischio/beneficio di esporre il paziente ad un'indagine radiologica potenzialmente dannosa (esposizione a radiazioni ionizzanti).

Raccomandazione 2

Le indagini radiografiche di I livello (ortopantomografia e radiografia endorale) sono ritenute metodiche di *imaging* adeguate nella identificazione e caratterizzazione delle anomalie di forma e struttura degli elementi dentari.

Forza della raccomandazione: A

Grado di Evidenza: IV

I vantaggi principali dell'ortopantomografia rispetto alla radiografia endorale sono rappresentati dalla capacità di rappresentare su di un'unica immagine bidimensionale entrambi i mascellari e dalla ridotta esposizione radiante (10 volte inferiore rispetto a quella dello "status radiografico") (11).

Non esiste evidenza clinica che supporti l'utilizzo della CBCT quale esame diagnostico iniziale. In presenza di anomalie di forma e struttura degli elementi dentari. L'utilizzo di tale metodica

deve essere limitato ai casi in cui le indagini radiografiche di I livello non forniscono informazioni adeguate.

Nell'ambito della valutazione di un elemento dentario dismorfico la radiografia periapicale è obbligatoria in caso di trattamento endodontico per la diagnosi, trattamento e *follow-up*.

Raccomandazione 3

In presenza di anomalie dentarie di forma, quando l'*imaging* 2D risulta insufficiente a chiarire i rapporti anatomici dell'elemento dentario con le strutture anatomiche circostanti o quando bisogna meglio definire la struttura interna delle radici dentarie dismorfiche, si raccomanda l'utilizzo della CBCT

Forza della raccomandazione: A

Grado di Evidenza: IV

In questi casi, in base al principio ALARA, l'*imaging* 3D CBCT deve essere il più mirato possibile per ridurre al minimo l'esposizione radiante al paziente e nel contempo ottenere la risoluzione spaziale ottimale.

Bibliografia

1. Peterson LJ. Principles of Management of Impacted Teeth. In: Peterson LJ, Ellis E III, Hupp JR, Tucker MR, editors. Contemporary Oral and Maxillofacial Surgery, 3rd ed. St. Louis: Mosby; 1998. p. 215-48.
2. Janakiraman EN, Alexander M, Sanjay P. Prospective analysis of frequency and contributing factors of nerve injuries following third-molar surgery. J Craniofac Surg 2010;21:784-6.
3. Chu FC, Li TK, Lui VK, Newsome PR, Chow RL, Cheung LK. Prevalence of impacted teeth and associated pathologies--a radiographic study of the Hong Kong Chinese population. Hong Kong Med J. 2003 Jun;9(3):158-63.
4. Santosh P. Impacted mandibular third molars: review of literature and a proposal of a combined clinical and radiological classification. Ann Med Health Sci Res 2015; 5: 229-34.
5. Guerrero ME, Shahbazian M, Elsiens Bekkering G, Nackaerts O, Jacobs R, Horner K. The diagnostic efficacy of cone beam CT for impacted teeth and associated features: a systematic review. J Oral Rehabil. 2011;38:208-16.
6. Bedoya MM, Park JH. A review of the diagnosis and management of impacted maxillary canines. J Am Dent Assoc 2009;140: 1485-93.
7. Elsey MJ, Rock WP. Influence of orthodontic treatment on development of third molars. Br J Oral Maxillofac Surg. 2000 Aug;38(4):350-3.
8. Archer WH. Oral Surgery: A Step-By-Step Atlas of Operative Techniques, 4th ed. Philadelphia: W.B. Saunders Company; 1966. p. 507-10.
9. Mortazavi H, Baharvand M, Rahmani S, Jafari S, Parvaei P. Radiolucent rim as a possible diagnostic aid for differentiating jaw lesions. Imaging Sci Dent 2015; 45: 253-61.
10. Mortazavi H, Baharvand M. Jaw lesions associated with impacted tooth: A radiographic diagnostic guide. Imaging Sci Dent. 2016 Sep;46(3):147-57.
11. Razi T, Moslemzade SH, Razi S. Comparison of linear dimensions and angular measurements on panoramic images taken with two machines. J Dent Res Dent Clin Dent Prospect. 2009;3:7-10.
12. Horner K, Eaton K, eds. Selection criteria for dental radiology. London, UK: Faculty of General Dental Practice (UK), The Royal College of Surgeons of England; 2013.
13. Chandak S, Shetty CM. Comparative study of dentaScan and radiography for radiological evaluation of impacted teeth. J Clin Diagn Res. 2014 Jul;8(7):RC01-5.
14. Hasegawa T., Ri S., Shigeta T., Akashi M., Imai Y., Kakei Y., Shibuya Y., Komori T. Risk factors associated with inferior alveolar nerve injury after extraction of the mandibular third molar--a comparative study of preoperative images by panoramic radiography and computed tomography. Int. J. Oral Maxillofac. Surg. 2013;42(7):843-851.

15. Neves F.S., Souza T.C., Almeida S.M., Haiter-Neto F., Freitas D.Q., Bóscolo F.N. Correlation of panoramic radiography and cone beam CT findings in the assessment of the relationship between impacted mandibular third molars and the mandibular canal. *Dentomaxillofac. Radiol.* 2012;41(7):553–557.
16. Matzen LH, Wenzel A. Efficacy of CBCT for assessment of impacted mandibular third molars: a review - based on a hierarchical model of evidence. *Dentomaxillofac Radiol.* 2015;44(1):20140189.
17. Schneider T, Filo K, Kruse AL, Locher M, Grätz KW, Lübbers HT. Variations in the anatomical positioning of impacted mandibular wisdom teeth and their practical implications. *Swiss Dent J.* 2014;124(5):520-38.
18. Peker I, Sarikir C, Alkurt MT, Zor ZF. Panoramic radiography and cone-beam computed tomography findings in preoperative examination of impacted mandibular third molars. *BMC Oral Health.* 2014 Jun 14;14:71.
19. Jung YH, Cho BH. Assessment of the relationship between the maxillary molars and adjacent structures using cone beam computed tomography. *Imaging Sci Dent.* 2012 Dec;42(4):219-24.
20. Lanzer M, Pejicic R, Kruse AL, Schneider T, Grätz KW, Lübbers HT. Anatomic (positional) variation of maxillary wisdom teeth with special regard to the maxillary sinus. *Swiss Dent J.* 2015;125(5):555-71.
21. Jung YH, Cho BH. Assessment of maxillary third molars with panoramic radiography and cone-beam computed tomography. *Imaging Sci Dent.* 2015 Dec;45(4):233-40.
22. Botticelli S, Verna C, Cattaneo PM, Heidmann J, Melsen B. Two- versus three-dimensional imaging in subjects with unerupted maxillary canines. *Eur J Orthod.* 2011 Aug;33(4):344-9.
23. Alqerban A, Jacobs R, Fieuws S, Willems G. Comparison of two cone beam computed tomographic systems versus panoramic imaging for localization of impacted maxillary canines and detection of root resorption. *Eur J Orthod.* 2011 Feb;33(1):93-102.
24. Rossini G, Cavallini C, Cassetta M, Galluccio G, Barbato E. Localization of impacted maxillary canines using cone beam computed tomography. Review of the literature. *Ann Stomatol (Roma).* 2012 Jan;3(1):14-8.
25. Jawad Z, Carmichael F, Houghton N, Bates C. A review of cone beam computed tomography for the diagnosis of root resorption associated with impacted canines, introducing an innovative root resorption scale. *Oral Surg Oral Med Oral Pathol Oral Radiol.* 2016.
26. Danielsen JC, Karimian K, Ciarlantini R, Melsen B, Kjær I. Unilateral and bilateral dental transpositions in the maxilla-dental and skeletal findings in 63 individuals. *Eur Arch Paediatr Dent.* 2015 Dec;16(6):467-76. doi:10.1007/s40368-015-0196-6.
27. Cho SY, Chu V, Ki Y. A retrospective study on 69 cases of maxillary tooth transposition. *J Oral Sci.* 2012;54(2):197-203.
28. Celikoglu M, Miloglu O, Oztek O (2010) Investigation of tooth transposition in a non-syndromic Turkish Anatolian population: characteristic features and associated dental anomalies. *Med oral Patol Oral Cir Bucal* 15, e716-720.
29. Celikoglu M, Kamak H, Yildirim H, Ceylan I. Investigation of the maxillary lateral incisor agenesis and associated dental anomalies in an orthodontic patient population. *Med Oral Patol Oral Cir Bucal.* 2012;17:e1068–73.
30. Brook AH, Jernvall J, Smith RN, Hughes TE, Townsend GC. The dentition: the outcomes of morphogenesis leading to variations of tooth number, size and shape. *Aust Dent J.* 2014 Jun;59 Suppl 1:131-42.
31. Klein OD, Oberoi S, Huysseune A, Hovorakova M, Peterka M, Peterkova R. Developmental disorders of the dentition: an update. *Am J Med Genet C Semin Med Genet.* 2013 Nov;163C(4):318-32.
32. Luder HU. Malformations of the tooth root in humans. *Front Physiol.* 2015 Oct 27;6:307.
33. Topouzelis N, Tsaousoglou P, Pisoka V, Zouloumis L. Dilaceration of maxillary central incisor: a literature review. *Dent Traumatol.* 2010 Oct;26(5):427-33.
34. Kim JW, Simmer JP. Hereditary dentin defects.. *J Dent Res.* 2007 May;86(5):392-9.
35. Dreizen S. The mouth as an indicator of internal nutritional problems.. *Pediatrician.* 1989;16(3-4):139-46.
36. Zhu M, Liu C, Ren S, Lin Z, Miao L, Sun W. Fusion of a supernumerary tooth to right mandibular second molar: a case report and literature review. *Int J Clin Exp Med.* 2015 Aug 15;8(8):11890-5.

Utilizzo della diagnostica radiologica in presenza di traumi dentali

Relativamente alla traumatologia dento-alveolare si faccia riferimento al documento "Linee guida per la prevenzione e la gestione clinica dei traumi dentali negli individui in età evolutiva (2012)" (1, 11, A).

L'esame radiologico della zona interessata dal trauma, preceduto da una attenta valutazione clinico-anamnestica, è finalizzato a evidenziare il grado di formazione radicolare dell'elemento traumatizzato, la presenza di fratture radicolari e il grado di dislocazione del dente nell'alveolo. Nel caso di avulsione senza il reperimento del dente, serve ad escludere la possibilità di lussazione intrusiva, ovvero la completa intrusione del dente nell'alveolo.

In presenza di ferite penetranti delle labbra, possono essere necessarie indagini diagnostiche per evidenziare l'eventuale presenza di corpi estranei nei tessuti molli.

Raccomandazione 1

L'ortopantomografia non è indicata in presenza di evento traumatico dentale circoscritto.

Forza della raccomandazione: A

Grado di Evidenza: IV

L'ortopantomografia è la metodica di *imaging* radiologico bidimensionale (2D) che garantisce risoluzione spaziale inferiore all'esame radiografico endorale nella valutazione delle lesioni traumatiche circoscritte del complesso dento-alveolare. Essa richiede un tempo di esposizione di alcuni secondi (~ 10-15 sec) con conseguente possibilità di artefatti da movimento, in maniera particolare nei pazienti in età pre-scolare, spesso poco o per nulla collaboranti (2 - 11).

Raccomandazione 2

La radiografia endorale periapicale rappresenta il primo *step* radiologico, spesso conclusivo, in presenza di trauma alveolo-dentale nel paziente in età pediatrica.

Forza della raccomandazione: A

Grado di Evidenza: IV

La radiografia endorale periapicale, eseguita con centratore di supporto solidale al tubo radiogeno, è metodica di *imaging* di I livello comunemente indicata per identificare le alterazioni del complesso alveolo-dentale conseguenti ad un evento traumatico circoscritto. In molti casi fornisce le informazioni diagnostiche sufficienti per la corretta pianificazione terapeutica (3, 12).

Raccomandazione 3

La CBCT è metodica di II livello, indicata in casi selezionati in cui le indagini di I livello (radiografia endorale periapicale) non forniscano le informazioni diagnostiche sufficienti per la adeguata pianificazione terapeutica.

Forza della raccomandazione: A

Grado di Evidenza: IV

La CBCT è metodica di *imaging* indicata nel trauma dentale quando la valutazione clinica e l'esame radiologico di I livello non sono esaustivi rispetto alla corretta pianificazione terapeutica (16, 17).

In particolare la CBCT può trovare indicazione nei casi in cui la valutazione clinica integrata da radiografia endorale periapicale identifichi o ipotizzi la presenza di frattura radicolare e/o dell'osso alveolare al fine di confermare la presenza della frattura e valutarne il decorso soprattutto in senso vestibolo-palatale/linguale. In tali situazioni, infatti, le indagini diagnostiche 2D di I livello possono non essere in grado di fornire informazioni sufficienti per l'ottimale pianificazione terapeutica (2, 13, 14, 15).

La CBCT può trovare indicazione anche nei casi di sospetta lussazione dentale quando tale lesione traumatica non risulti valutabile in modo adeguato con le tradizionali metodiche radiografiche di I livello.

Nelle situazioni precedentemente descritte, in base al principio ALARA, l'*imaging* 3D CBCT deve essere il più mirato possibile, utilizzando il FOV più piccolo disponibile, per ridurre al minimo l'esposizione radiante.

Bibliografia

1. Glendor U. Epidemiology of traumatic dental injuries—a 12 year review of the literature. *Dent Traumatol* 2008;24:603–11.
2. Guideline on Prescribing Dental Radiographs for Infants, Children, Adolescents, and Persons with Special Health Care Needs. http://www.aapd.org/media/Policies_Guidelines/E_radiographs.pdf
3. American Dental Association Council on Scientific Affairs. Dental Radiographic Examinations: Recommendations for Patient Selection and Limiting Radiation Exposure; 2012.
4. Govindarajan M, Reddy VN, Ramalingam K, Durai KS, Rao PA, Prabhu A. Prevalence of traumatic dental injuries to the anterior teeth among three to thirteen-year-old school children of Tamilnadu.. *Contemp Clin Dent*. 2012 Apr;3(2):164-7. doi: 10.4103/0976-237X.96819.
5. Emerich K, Gazda E. Review of recommendations for the management of dental trauma presented in first-aid textbooks and manuals. *Dent Traumatol*. 2010 Jun;26(3):212-6. doi: 10.1111/j.1600-9657.2010.00900.x.
6. Andreasen JO, Lauridsen E, Gerds TA, Ahrensburg SS. *Dent Traumatol*. Dental Trauma Guide: a source of evidence-based treatment guidelines for dental trauma. 2012 Oct;28(5):345-50. doi: 10.1111/j.1600-9657.2011.01059_1.x.
7. Clinical application of 'Justification' and 'Optimization' principle of ALARA in pediatric CT imaging: "How many children can be protected from unnecessary radiation? - *European Journal of Radiology*
8. H. Oikarinen, S. Merilainen, E. Paakko, A. Karttunen, M.T. Nieminen, O., Tervonen, Unjustified CT examinations in young patients, *Eur. Radiol*. 19(2009) 1161–1165.
9. Dental Radiographic Examinations: Recommendations For Patient Selection And Limiting Radiation Exposure. American Dental Association Council on Scientific Affairs, U.S. DEPARTMENT OF HEALTH AND HUMAN SERVICES Public Health Service, Food and Drug Administration, REVISED: 2012.
10. Dental Trauma Guide 2010 - produced in cooperation with the Resource Centre for Rare Oral Diseases and Department of Oral and Maxillo-Facial Surgery at the University Hospital of Copenhagen - Last edited the 07-01-2014.
11. Health Protection Agency: The Radiation Protection Implications of the Use of Cone Beam Computed Tomography (CBCT) in Dentistry - What You Need to Know. <http://www.sedentext.eu/content/national-guidance-cbct>.
12. Bernardes RA, deMoraes IG, Húngaro Duarte MA, Azevedo BC, de Azevedo JD, Bramante CM. Use of cone beam volumetric tomography in the diagnosis of root fractures. *Oral Surg Oral Med Oral Radiol Endod* 2009; 108: 270-277.
13. Cohenca N, Simon JH, Mathur A, Malfaz JM. Clinical indications for digital imaging in dento-alveolar trauma. Part 1: traumatic injuries." *Dental Traumatol* 2007a; 23: 95-104.
14. Detection of vertical root fractures in endodontically treated teeth by a cone beam computed tomography scan. *J Endod* 2009;35: 719-722.

15. Guidelines for the management of traumatic dental injuries. III. Primary teeth. Dental Traumatology 2007; doi: 10.1111/j.1600-9657.2007.00627.x.
16. AAE and AAOMR Joint Position Statement. Use of Cone Beam Computed Tomography in Endodontics 2015 Update. Journal of Endodontics. <http://dx.doi.org/10.1016/j.joen.2015.07.013>.
17. Use of Cone Beam Computed Tomography in Endodontics 2015 Update Glendor U. Epidemiology of traumatic dental injuries—a 12 year review of the literature. Dent Traumatol 2008;24:603–11.

Sitografia

- A. http://www.salute.gov.it/imgs/C_17_pubblicazioni_1872_allegato.pdf.

Tabella riassuntiva delle Raccomandazioni

► *Utilizzo della diagnostica radiologica in caso di sospetta/presenza malattia cariosa e malattia parodontale*

<p>1. L'esame radiografico di elezione in tutti i soggetti nei quali esista un sospetto di carie in elementi dentali decidui, è la radiografia "bite-wing". Si può far seguire alla prima radiografia una seconda radiografia intraorale periapicale qualora il quadro risulti positivo in un soggetto ad alto rischio di carie. Non sono giustificati altri esami radiografici.</p>	<p><i>Forza della raccomandazione: A</i> <i>Grado di Evidenza: I</i></p>
<p>2. In tutti i soggetti, quando esiste il sospetto di carie su elementi dentali permanenti, l'esame radiografico di elezione è la radiografia "bite-wing". Essa ha sufficiente estensione per valutare la corona dei denti permanenti. Una seconda radiografia intraorale periapicale deve essere effettuata se esiste il sospetto di un coinvolgimento pulpare o periapicale da parte del processo settico.</p>	<p><i>Forza della raccomandazione: A</i> <i>Grado di Evidenza: I</i></p>
<p>3. La presenza di una tumefazione a carico dei tessuti periapicali di elementi dentali decidui o permanenti giustifica l'esecuzione di un radiogramma di tipo endorale, preferibilmente con centratore. L'esecuzione di esami come la CBCT non è indicato in questa fase diagnostica.</p>	<p><i>Forza della raccomandazione: A</i> <i>Grado di Evidenza: III</i></p>
<p>4. In presenza di fistola, la diagnosi richiede una radiografia endorale con l'inserimento di un cono di guttaperca nel tragitto fistoloso.</p>	<p><i>Forza della raccomandazione: A</i> <i>Grado di Evidenza: III</i></p>
<p>5. L'esecuzione di un radiogramma a carico di un elemento dentale permanente affetto da un processo settico, a estrinsecazione paramarginale, appare indicata soprattutto nei pazienti in cui si sia accertato un rischio elevato per patologia parodontale.</p>	<p><i>Forza della raccomandazione: B</i> <i>Grado di Evidenza: III</i></p>
<p>6. L'esecuzione di radiogrammi endorali con appositi centratori è indicata per eseguire correttamente una terapia endodontica parziale o totale, un intervento di rigenerazione pulpare o una sagomatura che precede l'otturazione canalare.</p>	<p><i>Forza della raccomandazione: A</i> <i>Grado di Evidenza: II</i></p>
<p>7. E' indicato eseguire radiogrammi endorali per valutazioni nel tempo dello stato di salute pulpare o periapicale di denti permanenti che sono andati incontro a terapia conservativa della polpa dentale. I radiogrammi vanno eseguiti a tre mesi dall'evento patologico, a sei mesi, a un anno e, a seguire, annualmente, per i successivi tre anni.</p>	<p><i>Forza della raccomandazione: A</i> <i>Grado di Evidenza: II</i></p>
<p>8. E' indicato eseguire radiogrammi endorali per valutare nel tempo lo stato di salute periapicale di denti permanenti - siano essi con apice formato o non formato - sottoposti a terapia endodontica temporanea (apacificazione), rigenerazione pulpare o terapia endodontica definitiva. E' consigliata l'esecuzione di radiogrammi a tre mesi, sei mesi e, a seguire, annualmente, per i successivi tre anni, a seconda della situazione clinica.</p>	<p><i>Forza della raccomandazione: A</i> <i>Grado di Evidenza: II</i></p>

► **Utilizzo della diagnostica radiologica in ortognatodonzia e gnatologia**

1. Ai fini di un corretto inquadramento diagnostico ortodontico sono necessarie una radiografia panoramica e una teleradiografia.	<i>Forza della raccomandazione: A</i> <i>Grado di Evidenza: I</i>
2. Limitare la prescrizione della CBCT e, preferibilmente, utilizzare FOV small e FOV medium.	<i>Forza della raccomandazione: A</i> <i>Grado di Evidenza: I</i>
3. L'uso della CBCT per la diagnosi cefalometrica, nei pazienti ortodontici con malocclusione di grado moderato-lieve, è fortemente sconsigliato.	<i>Forza della raccomandazione: A</i> <i>Grado di Evidenza: I</i>
4. La teleradiografia in postero-anteriore, con relativo tracciato cefalometrico, richiede una alta esperienza del clinico.	<i>Forza della raccomandazione: A</i> <i>Grado di Evidenza: I</i>
5. In caso di patologie dei tessuti capsulo-legamentosi dell'ATM (disco e capsula articolare) si raccomanda la prescrizione di un'indagine RM. In caso di patologie della componente ossea dell'ATM, si raccomanda la prescrizione di una CBCT o CT. L'OPT non è di ausilio diagnostico in queste patologie.	<i>Forza della raccomandazione: A</i> <i>Grado di Evidenza: I</i>

► **Utilizzo della diagnostica radiologica in presenza di patologie malformative cranio – maxillo – facciali**

1. Nei casi di labiopalatoschisi la diagnosi è prettamente clinica.	<i>Forza della raccomandazione: A</i> <i>Grado di Evidenza: I</i>
2. Nei casi di craniostenosi la diagnosi è principalmente clinica, tuttavia la TC può essere di ausilio.	<i>Forza della raccomandazione: A</i> <i>Grado di Evidenza: II</i>
3. Nelle sindromi del I e II arco branchiale la MSCT o la CBCT possono essere indicate per l'analisi dei difetti craniofacciali ed in funzione della pianificazione dell'intervento terapeutico.	<i>Forza della raccomandazione: A</i> <i>Grado di Evidenza: II</i>

► **Utilizzo della diagnostica radiologica in caso di anomalie dentarie: inclusione, trasposizione, anomalie di forma e di struttura**

1. In caso di sospetta inclusione dentaria, l'indagine radiologica di I livello deve essere eseguita non prima dei 6 anni.	Forza della raccomandazione: A Grado di Evidenza: I
2. In caso di sospetta inclusione dentaria, l'ortopantomografia rappresenta il primo esame diagnostico.	Forza della raccomandazione: A Grado di Evidenza: IV
3. Le indagini radiografiche di I livello sono uno strumento efficace nel definire il rischio di lesione del nervo alveolare inferiore e, nei casi non critici, possono essere ritenute sufficienti nella pianificazione del trattamento dell'estrazione di un III molare inferiore.	Forza della raccomandazione: A Grado di Evidenza: IV
4. L'ortopantomografia, nella valutazione dell'inclusione dei III molari superiori, può essere uno strumento sufficiente nella pianificazione del trattamento.	Forza della raccomandazione: B Grado di Evidenza: IV
5. Le indagini radiografiche di I livello non sono ritenute metodiche di <i>imaging</i> adeguate per l'identificazione e caratterizzazione del riassorbimento radicolare esterno.	Forza della raccomandazione: A Grado di Evidenza: IV
6. La radiografia endorale periapicale può essere utilizzata nelle inclusioni dentarie della regione incisiva-canina superiore.	Forza della raccomandazione: B Grado di Evidenza: IV
7. La CBCT è una metodica di <i>imaging</i> indispensabile nella valutazione dei rapporti tra terzi molari inferiori, canale mandibolare e le strutture anatomiche circostanti, così come per la valutazione dei rapporti tra terzi molari superiori e pavimento del seno mascellare.	Forza della raccomandazione: A Grado di Evidenza: IV

1. In caso di sospetta trasposizione dentale, l'indagine radiologica di I livello deve essere eseguita non prima dei 6 anni.	Forza della raccomandazione: A Grado di Evidenza: I
2. In caso di sospetta trasposizione dentale, l'indagine radiologica di I livello indicata è l'ortopantomografia, che può essere uno strumento sufficiente nella pianificazione del trattamento	Forza della raccomandazione: A Grado di Evidenza: I
3. La CBCT è una metodica di <i>imaging</i> utile nella valutazione di trasposizioni dentali associate ad inclusione dentale	Forza della raccomandazione: A Grado di Evidenza: V
4. La radiografia endorale periapicale può essere utilizzata nelle trasposizioni dentali	Forza della raccomandazione: B Grado di Evidenza: V

1. Nel sospetto di anomalie di numero degli elementi dentari, si consiglia una indagine radiologica di I livello dopo i 6 anni di età; l'ortopantomografia rappresenta la metodica di <i>imaging</i> radiologico bidimensionale (2D) indicata.	Forza della raccomandazione: A Grado di Evidenza: IV
--	---

1. In caso di sospetto di anomalia di forma o struttura dentaria, un'indagine radiologica di I livello va eseguita dopo i 6 anni di età.	Forza della raccomandazione: A Grado dell'evidenza: I
2. Le indagini radiografiche di I livello (ortopantomografia e radiografia endorale) sono ritenute metodiche di <i>imaging</i> adeguate nella identificazione e caratterizzazione delle anomalie di forma e struttura degli elementi dentari.	Forza della raccomandazione: A Grado di Evidenza: IV
3. In presenza di anomalie dentarie di forma, quando l' <i>imaging</i> 2D risulta insufficiente a chiarire i rapporti anatomici dell'elemento dentario con le strutture anatomiche circostanti o quando bisogna meglio definire la struttura interna delle radici dentarie dismorfiche, si raccomanda l'utilizzo della CBCT.	Forza della raccomandazione: A Grado di Evidenza: IV

► **Utilizzo della diagnostica radiologica in presenza di traumi dentali**

1. L'ortopantomografia non è indicata in presenza di evento traumatico dentale circoscritto.	Forza della raccomandazione: A Grado di Evidenza: IV
2. La radiografia endorale periapicale rappresenta il primo <i>step</i> radiologico, spesso conclusivo, in presenza di trauma alveolo-dentale nel paziente in età pediatrica.	Forza della raccomandazione: A Grado di Evidenza: IV
3. La CBCT è metodica di II livello, indicata in casi selezionati in cui le indagini di I livello (radiografia endorale periapicale) non forniscano le informazioni diagnostiche sufficienti per la adeguata pianificazione terapeutica.	Forza della raccomandazione: A Grado di Evidenza: IV

Glossario

ALARA - *As Low As Reasonably Achievable* -: ogni esposizione alle radiazioni deve essere tenuta tanto bassa quanto è ragionevolmente ottenibile sulla base di considerazioni sia economiche sia sociali. Il principio è usato soprattutto laddove i limiti di esposizione non sono definiti sulla base di una soglia, ma sulla base di un ‘rischio accettabile’: in queste circostanze è ragionevole minimizzare un rischio che si può presumere esista anche a livelli inferiori ai limiti raccomandati, considerato che ciò che costituisce un rischio accettabile può variare molto da individuo a individuo.

Collare piombato: dispositivo di protezione individuale per la tiroide.

Età evolutiva: individui di età compresa tra 0 e 18 anni.

FOV - *Field of view* -: sono i campi di indagine (di vista) che vanno prescritti per non sottoporre il soggetto a radiazioni inutili con aree di acquisizione troppo estese per il distretto che si vuole indagare. La disponibilità dei diversi FOV (*small, medium, large*) dipende dal macchinario utilizzato.

IOTN - *Index of Orthodontic Treatment Need* -: indice ideato per stadiare la necessità di un trattamento ortodontico in funzione della presenza o meno di determinate alterazioni nella disposizione dentale, associate o meno a selezionate alterazioni funzionali. Oltre ad essere utilizzato per ricerche epidemiologiche, viene utilizzato come strumento per discriminare l’erogabilità e la priorità di trattamento ortodontico con onere a carico del Sistema Sanitario Nazionale. L’indice IOTN prevede 5 classi di gravità.

LDR - *Livelli Diagnostici di Riferimento* -: livelli di dose nelle pratiche radiodiagnostiche mediche o, nel caso della medicina nucleare diagnostica, livelli di attività, per esami tipici per gruppi di pazienti di corporatura standard o fantocci standard per tipi di attrezzatura ampiamente definiti. Si ritiene che tali livelli non debbano essere superati per procedimenti standard, in considerazione di applicazioni corrette e normali dell’intervento diagnostico e tecnico.

Ottimizzazione: serie di azioni che consentono di somministrare la dose più bassa possibile compatibilmente con la qualità dell’immagine richiesta e necessaria per ottenere l’informazione diagnostica desiderata